

临床论著

单纯椎板减压治疗退变性椎管狭窄症并 腰椎侧凸的疗效及其影响因素

夏英鹏, 徐天同, 贾宇涛, 张寅龙, 申庆丰, 田融, 江汉, 张学利

(天津市人民医院脊柱外科 300121 天津市)

【摘要】目的:探讨单纯椎板减压治疗退变性椎管狭窄症并腰椎侧凸的效果及其影响因素。**方法:**1996 年~2000 年我科收治的资料完整的退变性椎管狭窄症合并腰椎侧凸患者 57 例,均采用单纯腰椎椎板减压术治疗。使用 JOA 评分标准进行疗效评价,根据 JOA 评分恢复率(recover rate,RR)将患者分为效果满意组(RR \geq 50%)和效果不满意组(RR $<$ 50%),对腰椎前凸角、侧凸角、腰椎活动度以及 L4 椎体倾斜率和侧向位移等影像学参数与临床治疗效果的关系进行统计分析。**结果:**本组随访 3~7 年,平均 5.1 年,效果满意者 42 例,不满意者 15 例,统计分析显示腰椎前凸、活动度、L4 椎体的倾斜率和手术减压节段对手术效果有显著影响($P<0.05$),与效果不满意组相比,疗效满意组患者术前腰椎前凸小,活动度低,L4 椎体倾斜率不明显,需要手术减压的节段少。**结论:**对腰椎前凸较小、活动度低和 L4 椎体倾斜率较小的椎管狭窄症合并腰椎侧凸的患者使用短节段全椎板减压可以获得满意的疗效。

【关键词】 腰椎管狭窄症;退变性腰椎侧凸;椎板减压术;影像学参数

中图分类号:R681.5,R682.3 文献标识码:A 文章编号:1004-406X(2007)-07-0494-05

The validity of laminectomy for the treatment of lumbar spine stenosis associated with degenerative scoliosis/XIA Yingpeng,XU Tiantong,JIA Yutao,et al//Chinese Journal of Spine and Spinal Cord,2007,17(7):494-498

【Abstract】 Objective:To evaluate the clinical validity of laminectomy for the treatment of lumbar spine stenosis associated with degenerative scoliosis and search radiographic predictors.**Method:**From 1996~2000,57 cases(29 males and 28 females) admitted to our department as lumbar stenosis complicated with degenerative scoliosis were reviewed retrospectively.Their clinical manifestations and radiographic documents had been followed up successfully through out-patient clinic.All cases underwent laminectomy alone for treatment and the clinical outcomes were evaluated by Japanese Orthopedic Association(JOA) score and recovery rate(RR) system.According to the RR standard,patients in our series were divided into two groups,satisfactory group and unsatisfactory group.X-ray parameters including lumbar spine lordosis angle,scoliosis angle,ROM of lumbar spine,oblique rate of L4 and lateral translation were compared and analyzed with software package PEMS 3.1.**Result:**The mean follow-up period was 5.1 years (range,3~7 years),42 cases were classified into satisfactory group and 15 cases into unsatisfactory group,the JOA score improved from 15.2 \pm 3.7 preoperative to 22.3 \pm 4.7 at the final follow-up.Statistic analysis revealed that the number of decompressed segments,L4 obliquity angle,lumbar lordosis and the range of lumbar movement (ROM) on the lateral X-ray image were significantly correlated with the clinical results ($P<0.05$).The satisfactory group had less lumbar spine lordosis angle,less ROM,less oblique rate of L4 and less decompression segments than those in unsatisfactory group.**Conclusion:** Short-segment laminectomy is a simple and effective modality for the treatment of lumbar stenosis combined with degenerative lumbar scoliosis especially for those who have less L4 obliquity angle,less lumbar spine lordosis angle and ROM.

【Key words】 Lumbar stenosis;Degenerative lumbar scoliosis;Laminectomy;Radiographic parameter

【Author's address】 Department of Spinal Surgery,Tianjin People's Hospital,Tianjin,300121,China

第一作者简介:男(1972-),医学硕士,研究方向:脊柱脊髓疾患的
诊断和治疗
电话:(022)87729595 E-mail:xiayingpeng3753@hotmail.com

退变性腰椎管狭窄症是临床常见病,伴随老
龄化社会的到来,其发病率呈上升趋势,而其中合

并腰椎退变性侧凸病例的大量出现也逐渐引起各国学者的普遍关注。Schwab 等^[1]对成年脊柱侧凸的研究中报道退变性腰椎管狭窄患者中腰椎侧凸发生率高达 60%。近年来针对腰椎管狭窄合并腰椎侧凸这一特定类型的椎管狭窄症,开展了详细的病因学和临床治疗学方面的研究,但是至今尚未取得一致意见。对它的手术治疗能否象对成年特发性脊柱侧凸的患者一样采用内固定矫形、节段融合手术?还是采用单纯的椎板减压?术前 X 线片检查能否提供一些有价值的预后因素等问题仍存在争议^[2,3]。我们自 1996 年~2000 年采用单纯椎板减压治疗此类患者 57 例,平均随访 5.1 年,获得较满意的疗效,分析报告如下。

1 资料与方法

1.1 一般资料

按照 Aebi 标准^[4]将正位 X 线片 Cobb 角 $>10^\circ$ 作为病例的纳入标准,同时必须能提供发病前 X 线平片,以排除成年特发性腰椎侧凸的病例。1996 年 9 月~2000 年 9 月,我科手术治疗退变性椎管狭窄症并腰椎侧凸患者 68 例,其中有随访资料者 57 例,男 29 例,女 28 例,年龄 45~72 岁,平均 59.6 ± 8.3 岁。所有病例术前均有不同程度的神经源性间歇跛行,25 例严重腰背痛,不能久立;32 例中度腰背痛,需非甾体抗炎药物控制;56 例合并有下肢根性症状。下肢肌力减退 49 例,不同狭窄节段相应神经支配区皮肤感觉减退 57 例,括约肌功能障碍 5 例,跟腱或膝腱反射减弱 56 例。51 例患者合并有一种以上中等程度的内科疾患,均经术前会诊治疗,待全身状况稳定后择期手术。

1.2 影像学表现

术前常规行屈伸位动态腰椎 X 线片、MRI 和 CTM 检查。MRI 可见关节突、黄韧带增生肥厚,硬膜外脂肪消失,腰椎管管径狭小,硬膜囊受压,确定椎管狭窄和侧凸的部位及节段。CTM 显示单纯中央椎管狭窄者 6 例,表现为马尾神经显影混乱和硬膜囊的变形与节段性变细,而双侧神经根袖均可正常充盈显影;合并侧凸凹侧神经根受压者 45 例,其中 L3、L4 受压 32 例,L4、L5 受压 10 例,单独 L4 受压 3 例,均表现为神经根袖的显影缺如;合并侧凸凸侧神经根受压者 39 例,其中 L5、S1 受压 34 例,单独 L5 受压 5 例,表现为神经根袖的变细(与对侧神经根袖相比),造影剂充盈不

理想。凹侧和凸侧神经根均受压者 33 例,硬膜囊明显受压变细,神经根显影混乱辨别困难。

1.3 手术方法

硬膜外麻醉,患者俯卧位,调节手术床腰桥以适应躯体曲度,垫“U”形垫,避免腹部受压。取腰后正中切口,常规骨膜下剥离双侧椎旁肌,暴露减压节段椎板,气动钻于病变节段双侧关节突内 1/3 处向内倾斜 15° 磨骨槽深及内层骨板,分离上下椎板间隙,使用薄口椎板咬骨钳将一侧全层骨板咬透,以对侧为轴将椎板完整掀起切除,清除侧隐窝增生的黄韧带,探查双侧神经根管。术中见合并侧凸凹侧神经症状的患者神经根明显增粗、水肿、粘连,周围静脉丛怒张,使用双极电凝充分止血后,分离并保护神经根,潜式减压完成神经根管扩大术;合并凸侧根性症状者病变部位黄韧带增生显著,神经根相对固定,张力变大,无明显静脉丛充血表现,使用中号椎板咬骨钳切除增生的黄韧带。无论是凸侧还是凹侧神经根受压,对侧隐窝区及神经根管减压必须达到神经根完全松弛能上下移动 5mm。

1.4 术后处理

常规卧床 2 周拆线出院,腰椎硬性支具保护康复锻炼 3 个月,逐步恢复日常生活。术后 6 个月首次复查,之后每年定期门诊随访。

1.5 观测指标

术前、术后及随访期间均行腰椎前后位、侧位、过伸过屈侧位 X 线平片检查。测量参数包括常规的 Cobb 法测量腰椎前凸角(取 L1 和 S1 的上终板作为测量的基准)、侧凸角(取上端椎的上终板和下端椎的下终板作为测量的基准)、腰椎活动度(过屈过伸位腰椎前凸角的变化值)、L4 椎体的侧向移位距离和 Schwab 法^[1]测量的 L4 椎体倾斜率(图 1)。采用日本矫形外科协会(JOA)评分标准进行神经功能评定,包括主观评分 15 分,客观评分 14 分,同时计算功能改善率(recover rate, RR), $RR=(\text{术后 JOA 评分}-\text{术前 JOA 评分})/(29-\text{术前 JOA 评分})\times 100\%$,根据 RR 值将患者分为效果满意组(A 组,RR $\geq 50\%$)和效果不满意组(B 组,RR $< 50\%$)。

1.6 统计分析

因病例数较少,A、B 两组变量分布类型不能确定,所以针对手术前后重要的 X 线片参数变化量采用 Wilcoxon 检验进行组间的统计分析,寻找

手术效果差异和 X 线片参数改变之间的关系;同时对两组患者的手术前 X 线片参数和手术减压的节段进行组间比较,对有统计学意义的参数进行多元线性相关分析,确定单纯椎板减压治疗椎管狭窄症合并腰椎侧凸的预后因素。所有统计分析均使用软件包 PEMS 3.1 完成,结果用均数±标准差表示, $P<0.05$ 为有显著性差异。

2 结果

2.1 临床效果评定

手术时间 90~120min,平均 91 ± 24 min;失血量 190~450ml,平均 204 ± 45 ml;减压节段 1~4 节,平均 2.2 ± 0.8 节。无神经损伤及围手术期严重并发症发生,伤口甲级愈合,无感染病例。随访 3~7 年,平均 5.1 年,术前 JOA 评分为 15.2 ± 3.7 分,末次随访时为 22.3 ± 4.7 分,与术前相比有显著性差异($P<0.05$)。按照 RR 值等级标准评定:优($RR\geq 70\%$)20 例,良($50\%\leq RR<70\%$)22 例,中($30\%\leq RR<50\%$)8 例,差($RR<30\%$ 或术后症状加重)7 例,优良率 73.68%。效果满意组(A 组)42 例,效果不满意组(B 组)15 例,B 组中 5 例因术后持续存在难以缓解的腰背痛,施行了二次手术(椎弓根系统内固定横突间植骨融合),再手术后症状获得明显改善。A 组患者手术前年龄 45~71 岁,平均 59.2 ± 4.7 岁,病程 4~13 个月,平均 9.2 ± 4.1 个月;B 组患者手术前年龄 47~72 岁,平均 58.4 ± 6.1 岁,病程 4~14 个月,平均 8.8 ± 5.4 个月,两组间比较无显著性差异($P>0.05$),Wilcoxon 检验结果显示 A 组减压节段(1.9 ± 0.8 节)明显少于 B 组(2.7 ± 0.6 节),单侧检验 $P=0.0001$ 。

2.2 影像学评定

两组患者术前和末次随访时患者 X 线平片的腰椎前凸变化量、侧凸角度变化量、腰椎活动度变化量、L4 椎体倾斜率变化量、L4 椎体侧向位移

变化量见表 1。经 Wilcoxon 检验,两组腰椎前凸变化、活动度变化和 L4 椎体倾斜率变化量存在显著性差异($P<0.05$)。与 A 组比较,B 组患者手术前后腰椎前凸和腰椎活动度变化较大,L4 椎体倾斜率变化较小(图 2、3)。针对上述 3 个参数行多元线性回归分析,回归系数方差分析 $F=14.7918$, $P=0.000$,回归方程有统计学意义,进一步的回归系数检验显示在该线性方程中只有腰椎活动度变化和 L4 倾斜率变化有统计意义。再将两组间手术前 X 线平片的重要参数进行 Wilcoxon 检验,显示术前腰椎前凸、腰椎活动度和 L4 椎体倾斜率存在显著差异(表 1),提示手术前腰椎前凸较小、活动度小、L4 椎体斜率较小的患者术后效果满意。进一步行多元线性回归分析,回归方程假设检验 $F=6.9078$, $P=0.0005$,方程成立,回归系数检验显示只有术前 L4 倾斜率一项有统计学意义。进而建立 L4 倾斜率和 RR 之间的直线回归方程: $Y=102.8741-7.2176X$,回归系数方差分析 $F=17.2395$, $P=0.0001$,方程有统计学意义,提示手术前 L4 倾斜率越大,单纯减压手术的效果越不理想。

3 讨论

3.1 退变性椎管狭窄并腰椎侧凸的治疗方法

对退变性椎管狭窄症合并腰椎侧凸的研究始于 25 年之前^[4],但是因为侧凸角度较小,进展缓慢等原因,一直缺乏重视,至今仍然没有形成国际上公认的诊断和治疗标准。但近 10 年随着老龄化社会的出现,其临床发病率与日俱增,国外报道^[5]甚至达到 12%的水平,引起广泛关注。大量临床研究显示,这类患者合并内科疾病较多甚至是相对的手术禁忌证,这一点明显制约我们选择复杂的手术方式进行治疗。Liu 等^[6]通过对 22 例患者的回顾性研究报道,此类患者在侧凸的凹侧主要

表 1 效果满意组(A 组)和不满意组(B 组)手术前后 X 线片重要参数及其变化量的比较(Wilcoxon 双侧检验结果)($\bar{x}\pm s$)

	A 组			B 组		
	术前	术后	差值	术前	术后	差值
腰椎侧弯角(°)	14.07±2.44	16.02±2.45	1.95±1.56	15.07±3.97	17.20±2.55	2.13±1.68
腰椎前凸角(°)	25.76±4.42	19.24±10.28	-6.53±7.63	44.13±7.95 ^①	24.00±10.90	-21.80±9.79 ^①
腰椎活动度(°)	26.12±7.63	21.36±7.06	-4.77±3.21	35.47±4.74 ^①	19.47±7.83	-16.00±8.42 ^①
L4 椎体斜率(°)	6.33±1.71	9.26±2.37	2.93±1.64	9.00±2.33 ^①	9.60±3.96	0.60±2.23 ^①
L4 椎体侧移(mm)	2.36±1.51	4.19±2.28	1.83±1.23	2.53±1.30	4.87±1.99	2.33±1.11

注:①与 A 组比较 $P<0.05$

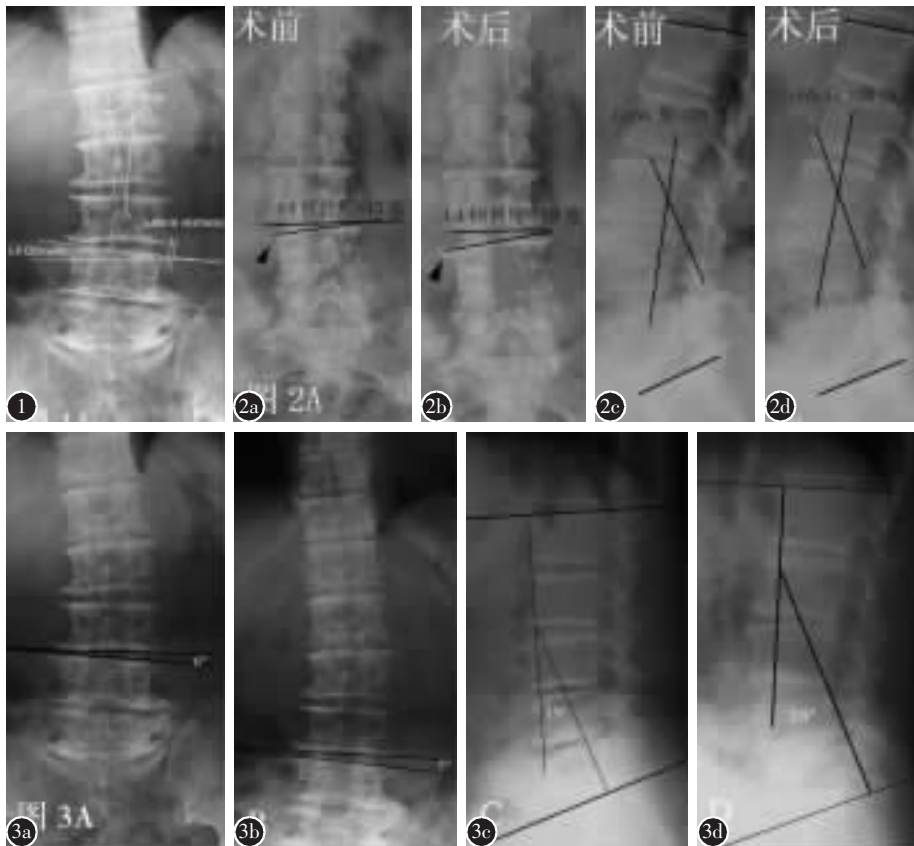


图 1 腰椎侧凸 Cobb 测量方法(取上端椎的上终板和下端椎的下终板作为测量的基准)及 L4 椎体倾斜率 Schwab 法测量方法(取 L4 椎体上终板和水平线为测量基准)示意图 图 2 a,b A 组患者 X 线片示 L4 椎体倾斜率由术前 15°(a)增加至术后的 19°(b),椎体旋转度增加,术后椎体边缘骨赘增生(箭头所示) c,d X 线片示腰椎生理性前凸角术前为 28°(c),术后为 30°(d) 图 3 a,b B 组患者 X 线片示 L4 椎体倾斜率术前为 6°(a),术后为 7°(b) c,d X 线片示腰椎生理性前凸角术前为 19°(c),术后为 28°(d),术后明显增加

累及 L3 和 L4 神经根,在侧凸的凸侧主要累及 L5 和 S1 神经根从而产生症状,和本组患者情况基本吻合。针对这种复杂的椎管狭窄,为了保证腰椎稳定性而采用多节段开窗手术很难达到充分减压的目的。同时本组病例中 89.5% 的患者合并有一种以上中等程度的内科疾病,患者对手术创伤的耐受性也是影响治疗方法选择的指标。椎板减压同时为了达到稳定的目的而采用椎弓根系统内固定术、节段融合术,会明显延长手术时间,增加出血量,大大提高围手术期的风险。远期回顾性研究发现^[7-9],采用单纯椎板减压治疗此类病例的疗效是满意的,并未出现大量的失稳再手术病例。所以 Simmons 等^[10]强调,对这一特定的老年患者群的治疗原则是用最简单的办法、最小的代价来缓解疼痛,恢复功能。

3.2 腰椎 X 线片的测量参数、减压节段和手术效

果之间的关系

本研究 A、B 两组的对比分析显示,效果满意组患者手术前后腰椎前凸和腰椎活动度变化较小,而 L4 椎体斜率变化较大;手术前腰椎前凸较小,活动度下降,L4 椎体斜率较小的患者术后效果满意。结合在此基础上对 X 线片重新观察,发现这些参数提示在腰椎全椎板减压术后,手术前活动受限的腰椎(表现为广泛椎间隙狭窄,椎体前方、侧方牵张性骨刺形成的病例),术后其腰椎活动度和椎间隙进一步明显下降,失稳倾向集中在术前存在倾斜的椎体上,这些椎体进一步旋转,倾斜加重,关节突变形增生,从而使腰椎从整体上再次获得了一种“稳定”;反之,对那些术前活动度大,前凸明显的腰椎,已经明显倾斜的 L3 或 L4 无法代偿减压手术造成的稳定性的下降,手术后在冠状位和矢状位均出现明显失稳,形成了异常

加大的前凸或后凸畸形,本研究中 B 组就有 5 例患者出现了这种情况。顽固的腰背痛使我们不得不选择二次手术,进行长节段的腰椎固定和关节突间融合,彻底重新塑造腰椎的稳定性,虽然术后缓解了疼痛,但恢复期明显延长。本研究中多元线性回归分析和建立的线形方程显示,术前 L4 椎体倾斜率越大,手术后患者自身腰椎重新塑造稳定性的能力越小,疗效越差。Schwab 等^[1]对一组 95 例患者的研究也发现,L4 椎体倾斜率、腰椎前凸角和患者的疼痛指数密切相关,但同时他们还指出 L4 椎体的侧向滑移距离也是一个显著的相关指标,这一点与我们的结果存在差异。

本组统计分析还显示,效果满意组的减压节段明显少于效果不满意组,再次说明精确的术前神经定位,减少对腰椎结构的破坏对手术效果起决定性作用。腰椎自身的术后代偿能力是有限的,老年病例影像学检查大多存在腰椎退行性改变,减压节段的确定绝不能盲目地依靠影像学诊断,必须结合神经系统检查的结果,诸如感觉障碍区域和肌力减退的范围,避免任何不必要的破坏。本组病例术前均经反复查体确认减压节段,同时术中采用“潜式”减压,避免对关节突过多的破坏,而且术中联合使用双极电凝提高了神经根显露的精确性,对存在根性症状的患者有的放矢地进行神经根管减压,进一步降低了骨性结构破坏的范围,所以虽然采用单纯椎板减压术进行治疗,5 年随访时 JOA 评分仍显著提高,临床优良率达到 73.68%;同时,因为手术时间短,出血少,降低了手术对高龄患者全身情况的影响,无一例围手术期严重并发症发生,保证了较满意的远期效果。

总之,单纯椎板减压治疗退变性椎管狭窄症合并腰椎侧凸是一种简单、安全有效的方法。但本研究结果提示,对于术前 L4 倾斜明显,整体腰椎活动度较大,以及需要长节段减压治疗的患者,一定要慎重选择手术方法,必要时可联合采用内固

定融合术以保证术后稳定性的维持,避免出现术后顽固性腰背痛等严重失稳症状的出现,给患者增加再手术的风险。

4 参考文献

1. Schwab FJ, Smith VA, Biserni M, et al. Adult scoliosis: a quantitative radiographic and clinical analysis [J]. *Spine*, 2002, 27(4): 387-392.
2. Frazier DD, Lipson SJ, Fossel AH, et al. Associations between spinal deformity and outcomes after decompression for spinal stenosis [J]. *Spine*, 1997, 22(17): 2025-2029.
3. Katz JN, Lipson SJ, Lew RA, et al. Lumbar laminectomy alone or with instrumented or noninstrumented arthrodesis in degenerative lumbar spinal stenosis: patient selection, costs, and surgical outcomes [J]. *Spine*, 1997, 22(10): 1123-1131.
4. Aebi M. The adult scoliosis [J]. *Eur Spine J*, 2005, 14(10): 925-948.
5. Schwab F, Dubey A, Gamez L, et al. Adult scoliosis: prevalence, SF-36, and nutritional parameters in an elderly volunteer population [J]. *Spine*, 2005, 30(9): 1082-1085.
6. Liu H, Ishihara H, Kanamori M, et al. Characteristics of nerve root compression caused by degenerative lumbar spinal stenosis with scoliosis [J]. *Spine J*, 2003, 3(6): 524-529.
7. Fraser JF, Huang RC, Girardi FP, et al. Pathogenesis, presentation, and treatment of lumbar spinal stenosis associated with coronal or sagittal spinal deformities [J]. *Neurosurg Focus*, 2003, 14(1): e6.
8. Shapiro GS, Taira G, Boachie-Adjei O. Results of surgical treatment of adult idiopathic scoliosis with low back pain and spinal stenosis: a study of long-term clinical radiographic outcomes [J]. *Spine*, 2003, 28(4): 358-363.
9. Hansraj KK, Cammisa FP Jr, O'Leary PF, et al. Decompressive surgery for typical lumbar spinal stenosis [J]. *Clin Orthop Relat Res*, 2001, 384: 10-17.
10. Simmons ED. Surgical treatment of patients with lumbar spinal stenosis with associated scoliosis [J]. *Clin Orthop Relat Res*, 2001, 384: 45-53.

(收稿日期: 2006-09-04 修回日期: 2006-12-26)

(英文编审 蒋欣)

(本文编辑 彭向峰)

编辑部启事

为了加快稿件的处理周期,本刊编辑部从 2007 年开始采用网上传递稿件的方式进行审稿和稿件退修。请投稿者在投稿时使用自己经常使用的 E-mail 地址发送稿件,同时邮寄单位介绍信及 30 元审稿费。以便稿件能及时传送,尽快审理;收到退修通知后请尽快回复,有问题及时与编辑部联系。

谢谢合作与支持!

《中国脊柱脊髓杂志》编辑部