临床论著

后路减压 Dynesys 动态内固定术治疗腰椎退变性疾病的长期疗效

张 阳,张志成,张立志,李 放,任大江,孟 浩,王 飞
(解放军总医院第七医学中心骨科 100700 北京市)

【摘要】目的:评估后路减压 Dynesys 动态内固定治疗腰椎退变性疾病的长期临床疗效。**方法:**收集 2008 年 7 月~2013 年 12 月在我院采用后路减压 Dynesys 动态内固定治疗的腰椎退变性疾病患者的临床资料, 其中 163 例患者获得 78~144 个月(95.4±15.6 个月)随访,男 97 例,女 66 例;年龄 31~60 岁(43.5±11.7 岁)。单节段固定 117 例,双节段固定 42 例,三节段固定 4 例。比较患者术前、术后 3 个月和末次随访时的 Oswestry 功能障碍指数(Oswestry disability index,ODI)和腰腿痛视觉模拟量表(visual analogue scale,VAS)评分;在术前、术后 3 个月和末次随访时的腰椎正侧位和前屈后伸位 X 线片上测量手术节段和上位邻近节段活动度 (range of motion, ROM)及椎间高度,评估影像学和症状学邻近节段退变(adjacent segment degeneration,ASD)发生情况以及内固定相关并发症。**结果:**术后 3 个月及末次随访时的 ODI 和 VAS 评分均较术前显著性改善(P<0.05),末次随访时与术后 3 个月时比较差异亦有统计学意义(P<0.05)。术前、术后 3 个月和末次随访时手术节段的 ROM 分别为 7.8°±2.1°、4.6°±1.4°和 3.9°±1.5°,手术节段椎间高度分别为 12.1±2.9mm、12.8±3.5mm 和 10.9±2.8mm,上位邻近节段 ROM 分别为 8.3°±1.9°、9.2°±2.7°和 10.2°±2.8°,术后 3 个月及末次随访时与术前比较、末次随访时和术后 3 个月比较均有统计学差异 (P<0.05); 上位邻近节段椎间高度分别为 12.7±3.1mm、12.6±3.2mm 和 12.1±2.8mm,差异均无统计学意义(P>0.05)。末次随访时 32 例(19.6%)患者手术节段 ROM 小于 4°(临床融合组),131 例(80.4%)大于 4°(非融合组),两组患者术前、术后 3 个月和末次随访时的 VAS 评分和 ODI 均无统计学意义(P>0.05)。末次随访时 30 例(18.4%)患者出现影像学 ASD;2 例(1.2%)患者出现症状学 ASD,其中 1 例行翻修手术,另 1 例行保守治疗。1 例患者术后 2 个月出现术区深部感染,抗感染治疗后痊愈;6 例患者在术后 5 年随访时出现单侧螺钉松动,均未行手术治疗。2 例患者出现椎弓根螺钉断裂,无不适症状未给予翻修手术。所有患者均无手术节段症状复发。**结论:**后路减压 Dynesys 动态内固定治疗腰椎退变性疾病可获得良好的长期临床疗效,并能保留手术节段部分活动度。

【关键词】腰椎退变性疾病;Dynesys 动态内固定;长期疗效
doi:10.3969/j.issn.1004-406X.2021.04.07
中图分类号:R681.5,R687.3 **文献标识码:**A **文章编号:**1004-406X(2021)-04-0331-06

Long-term outcome of posterior decompression and Dynesys stabilization for lumbar degenerative disease/ZHANG Yang, ZHANG Zhicheng, ZHANG Lizhi, et al//Chinese Journal of Spine and Spinal Cord, 2021, 31(4): 331-336

【Abstruact】 Objectives: To evaluate the long-term clinical and radiographic outcomes of posterior decompression and Dynesys stabilization in the treatment of lumbar degenerative disease. **Methods:** The clinical data of 163 patients underwent posterior decompression and Dynesys stabilization owing to lumbar degenerative disease were collected from July 2008 to Dec 2013 in our hospital. They were followed up for 78 to 144 months(95.4±15.6 months). There were 97 males and 66 females, aged from 31 to 60 years(43.5±11.7 years). There were 117 cases of single-segment fixation, 42 cases of double-segment fixation and 4 cases of three-segment fixation. The Oswestry disability index(ODI) and visual analogue scale(VAS) scores were compared before operation, 3 months after operation and at the final follow-up; the range of motion(ROM) of the operated segment and the upper adjacent segment were measured on the anteroposterior and lateral position and flexion and extension position X-ray films at preoperation, 3 months after operation and at the final follow-

基金项目:首都卫生科研发展专项(2020-2-5091)
第一作者简介:男(1984-),主治医师,医学博士,研究方向:脊柱外科
电话:(010)84008001 E-mail:zhangysmmu@163.com
通讯作者: 李放 E-mail:fangl6722@vip.sina.com

up. The occurrence of adjacent segment degeneration(ASD) and fixation related complications were evaluated. **Results:** The ODI and VAS scores at 3 months after operation and at the final follow-up were significantly improved compared with those before operation ($P<0.05$), the difference between the final follow-up and 3 months after operation was also statistically significant($P<0.05$). The ROMs of the operated segments were 7.8°±2.1°, 4.6°±1.4° and 3.9°±1.5° at preoperation, 3 months after the operation and the final follow-up, respectively; the disc heights of the operated segments were 12.1±2.9mm, 12.8±3.5mm and 10.9±2.8mm, respectively; the ROM of upper adjacent segments were 8.3°±1.9°, 9.2°±2.7° and 10.2°±2.8°, respectively, the differences were all statistically significant between the values at 3 months after the operation and the preoperation value, the values at the final follow-up and the preoperation, as well as between the value at the final follow-up and the 3 months after the operation ($P<0.05$). Disc heights of upper adjacent segments were 12.7±3.1mm, 12.6±3.2mm and 12.1±2.8mm, respectively, with no statistical significance($P>0.05$). At the final follow-up, 32 patients (19.6%) had ROM less than 4 degrees (clinical fusion group) and 131 patients (80.4%) had ROM more than 4 degrees(non-fusion group). The VAS score and ODI of the two groups were not statistically significant($P>0.05$). At the final follow-up, 30 patients(18.4%) developed radiographic ASD, and 2 patients(1.2%) developed symptomatic ASD(one of whom had undergone revision surgery and the other conservative treatment). One patient developed deep infection at 2 months after operation and recovered after anti-infection treatment. Unilateral screw loosening occurred in 6 patients at the 5-year follow-up, and no surgical treatment was performed. Two patients with pedicle screw fracture did not undergo revision surgery due to lack of discomfort. There was no recurrence of surgical segmental protrusion in all patients. **Conclusions:** Dynesys dynamic system combined with posterior decompression in the treatment of degenerative lumbar spine diseases can achieve good long-term clinical outcome, and can preserve partial ROM of the operated segment.

【Key words】 Lumbar degenerative disease; Dynesys dynamic stabilization system; Long-term outcome

【Author's address】 Department of Orthopedics, the Seventh Medical Center of PLA General Hospital, Beijing, 100700, China

Dynesys动态内固定是目前临床上应用较多的腰椎后路非融合技术[1,2],其设计理念是维持腰椎稳定性、保留手术节段部分活动度、预防邻近节段退变。目前关于 Dynesys 动态内固定技术应用的文献报道多为中短期研究[3~9],大部分研究结果都显示 Dynesys 动态内固定结合后路减压治疗腰椎退变性疾病的临床疗效满意。然而对 Dynesys 动态内固定技术应用的长期临床观察较少[10,11],且缺乏大样本的临床研究。我院自 2008 年 7 月开始应用后路减压 Dynesys 系统内固定术治疗腰椎退变疾病患者,获得了良好的早中期临床疗效[12~15],现将其长期临床结果报告如下。

1 资料与方法

1.1 一般资料

纳入标准:腰椎管狭窄症伴或不伴腰椎退变性Ⅰ度滑脱、单节段或多节段腰椎间盘突出症、腰椎管狭窄伴轻度退变性脊柱侧凸(<10°)、年龄不超过 60 岁,行后路减压 Dynesys 系统内固定术治疗。病例排除标准:重度骨质疏松症、腰椎侧凸畸形>10°、严重腰椎不稳合并退变性腰椎滑脱、腰椎肿瘤、腰椎外伤以及腰椎感染。

2008 年 7 月~2013 年 12 月采用后路减压 Dynesys动态内固定术治疗的腰椎退变性疾病患者 208 例,其中 163 例获得长期随访,男 97 例,女 66 例,年龄 31~60 岁(43.5±11.7 岁),随访时间 78~144 个月(95.4±15.6 个月)。获得随访的患者中腰椎间盘突出症 112 例,腰椎管狭窄症 51 例。单节段固定 117 例 (L3/4 8 例,L4/5 65 例,L5/S1 44 例);双节段固定 42 例 (L3~L5 17 例,L4~S1 25 例),三节段固定(L3~S1)4 例。术前均有腰痛、下肢放射痛和/或间歇性跛行,经保守治疗 3 个月无效。

1.2 手术方法

全麻下取俯卧位,腰部后正中切口。对于腰椎间盘突出症患者减压侧行骨膜下剥离棘突椎板旁骶棘肌,对侧采用 Wiltse 肌间入路显露进钉点,采用半椎板切除减压摘除突出髓核,必要时行对侧潜行扩大减压。对腰椎管狭窄症患者两侧进行骨膜下剥离,显露椎板及两侧关节突进行置钉,并

行全椎板切除减压，咬除增厚的黄韧带以及增生内聚的小关节突内侧部分，保留关节突关节外侧 1/2。Dynesys 动态内固定系统安装操作参照我们之前的相关研究[14,15],操作完毕冲洗伤口,放置引流管,缝合切口。

1.3 术后处理

术后常规给予预防感染、止痛及神经营养治疗,术后 48h 拔除引流管。所有患者术后 3~7d 佩戴软性腰围下床,腰围佩戴时间为 3 个月。

1.4 评价指标

记录患者术前、术后 3 个月和末次随访时的 Oswestry 功能障碍指数（Oswestry disability index,ODI)和腰腿痛视觉模拟量表(visual analogue scale,VAS)评分。术前和每次随访时拍摄腰椎正侧位和前屈后伸位 X 线片,摄片时保持投照中心对准手术节段以排除摄片误差。在术前、术后 3 个月和末次随访时的 X 线片上测量手术节段和上位邻近节段的活动度（range of motion,ROM)及椎间高度。椎间高度取腰椎侧位 X 线片上椎间隙前后缘及中间高度的平均值。多节段手术患者 ROM 和椎间高度均取各手术节段的平均值。根据末次随访时手术节段 ROM 是否大于 4°[10]分为两组，将 ROM<4°设定为临床融合组,>4°设定为非融合组,评估两组间 VAS 评分和 ODI 的差异。影像学测量均在医院 PACS 系统（Centricity EA 3.0)上进行。采用 UCLA 分级系统(University of California at Los Angeles Grading Scale）评价影像学邻近节段退变（adjacent segment degeneration,ASD)情况,以 UCLA 分级变化≥1 级定义为影像学 ASD[16],症状学 ASD 定义为有临床症状并经影像学证实的 ASD[13]。记录患者术后并发症,包括手术部位感染、螺钉松动(X 线片上椎弓根螺钉周围表现为“双晕征”[17])、螺钉断裂和手术节段症状复发情况。

1.5 统计学分析

所有数据均采用 SPSS 22.0 软件进行统计分析。计量资料采用均数±标准差表示,组间比较采用 t 检验，术前术后对比应用配对 t 检验,$P<0.05$ 为差异有统计学意义。

2 结果

163 例患者术前、术后 3 个月及末次随访时的 ODI、VAS 评分、手术节段和上位相邻节段的活动度及椎间高度见表 1。术后 3 个月及末次随访时的 ODI 和 VAS 评分较术前均显著性改善,差异有显著性($P<0.05$),末次随访时与术后 3 个月比较差异有统计学意义($P<0.05$)。术后 3 个月和末次随访时手术节段 ROM 与术前比较显著性降低,但均有保留了一定活动范围,末次随访时与术后 3 个月比较差异有统计学意义($P<0.05$)。手术节段椎间高度在术后 3 个月时与术前比较轻度降低;末次随访时显著性降低,与术前和术后 3 个月时比较差异均有统计学意义($P<0.05$)。术后 3 个月和末次随访时上位邻近节段 ROM 均显著性增加,与术前比较均有统计学意义($P<0.05$)。上位邻近节段椎间高度术后 3 个月和末次随访时与术前比较差异均无统计学意义($P>0.05$)。末次随访时 32 例(19.6%)患者手术节段 ROM 小于 4°(临床

表 1 163 例患者术前、术后 3 个月和末次随访时的临床评分和影像学测量结果 ($\bar{x}\pm s$)

Table 1 Clinical and radiological outcomes of 163 patients preoperatively, 3 months postoperatively and at the final follow-up

	术前 Preoperatively	术后 3 个月 3 months postoperatively	末次随访 Final follow-up
Oswestry功能障碍指数(%) Oswestry disability index(ODI)	57.3±14.9(36~78)	22.1±5.7(16~28)①	14.2±3.7(8~24)①②
疼痛视觉模拟量表评分(分) Visual analogue scale score(VAS)	6.4±2.3(3~9)	2.4±1.3(1~4)①	1.2±0.3(0~3)①②
手术节段活动度(°) ROM of operated segment	7.8±2.1	4.6±1.4①	3.9±1.5①②
手术节段椎间高度(mm) Disc height of operated segment	12.1±2.9	12.8±3.5①	10.9±2.8①②
上位邻近节段活动度(°) ROM of the upper adjacent segment	8.3±1.9	9.2±2.7①	10.2±2.8①②
上位邻近节段椎间高度(mm) Disc height of the upper adjacent segment	12.7±3.1	12.6±3.2	12.1±2.8

注:①与术前比较 $P<0.05$;②与术后 3 个月比较 $P<0.05$

Note: ①Compared with the value before the surgery, $P<0.05$; compared with the value 3 months after operation, $P<0.05$

融合组),131 例(80.4%)大于 4°(非融合组),两组患者术前、术后和末次随访时的 VAS 评分和 ODI 均无统计学差异(表 2)。

末次随访时,30 例(18.4%)患者出现影像学 ASD,其中 19 例患者 UCLA 分级由Ⅰ级增加至Ⅱ级,11 例患者由Ⅱ级增加至Ⅲ级。2 例(1.2%)患者出现症状学 ASD,1 例患者因腰椎管狭窄症行 L4/5 后路减压 Dynesys 动态内固定术,术后 2 年再次出现腰腿痛症状,MRI 检查显示 L3/4 椎间盘突出,再次行后路减压 L3/4 Dynesys 动态内固定术,术后症状缓解;1 例患者因腰椎间盘突出症行后路减压 L3~L5 Dynesys 动态内固定术,术后 3 年再次出现腰腿痛,MRI 显示 L2/3 椎管狭窄,行保守治疗后腰腿痛症状缓解。1 例患者术后 2 个月出现术区深部感染,抗感染治疗后痊愈。6 例(3.7%)患者在术后 5 年随访时出现单侧螺钉松动,均无腰腿痛等不适症状,未行手术治疗。2 例(1.2%)患者分别在术后 3 年和 5 年出现远端单侧椎弓根螺钉断裂,无不适症状,未予翻修手术。所有患者均无手术节段症状复发情况(图 1)。

3 讨论

3.1 临床疗效

Dynesys 动态内固定技术自 1994 年问世以来,迄今已有 20 余年的历史,是目前临床应用较多的腰椎后路非融合技术,文献报道的适应证广泛,包括腰椎间盘突出症、腰椎管狭窄症、腰椎退变性滑脱、腰椎退变性侧凸、腰椎间盘退变性疾病等,患者年龄 21~91 岁,大多数研究表明,Dynesys 动态内固定结合后路减压能够有效改善患者疼痛症状,提高患者生活质量,临床疗效满意[18,19]。Hoppe 等[10]对行 Dynesys 动态内固定术的 39 例单节段 L4/5 退变性滑脱患者进行了平均 7.2 年随访,患者平均年龄 66 岁(40~91 岁),结果显示分别有 89%和 86%患者腰痛和腿痛症状明显改善,83%患者获得满意的临床疗效,92%患者愿意再次接受同样手术。Veresciagina 等[11]对 36 例腰椎退变性滑脱接受 Dynesys 动态内固定术的患者进行了长达 10 年的随访,患者平均年龄 66.5 岁(47~80 岁),结果显示患者的 VAS 评分和北美脊柱协会(North American Spine Society,NASS)评分均较术前显著性改善,认为 Dynesys 动态内固定结合后路减压治疗老年腰椎退变性滑脱具有良好的长期临床疗效。本研究结果显示末次随访时患者的 ODI 及 VAS 评分均较术前明显改善,获得了良好的长期临床疗效。

3.2 影像学随访结果

Dynesys 动态内固定系统的设计理念是维持腰椎稳定性,保留手术节段部分活动度,预防 ASD。两项分别涉及 506 例和 1410 例患者的系统回顾[2,7]比较了 Dynesys 动态内固定与腰椎后路融合术治疗腰椎退变疾病的临床和影像学疗效,结果显示 Dynesys 动态内固定组能够保留手术节段平均 3.6°的活动度,ASD 发生率显著低于融合术组。Hoppe 等[10]的研究中有 73%的患者在平均 7.2 年随访时手术节段活动度<4°,有 41%的患者手术节段无活动度,18.6%的患者出现了影像学 ASD,12.8%的患者出现了症状学 ASD 并行二次手术。Veresciagina 等[11]随访 10 年的研究中有 47.22%的患者出现了影像学 ASD,8.4%的患者出现了症状学 ASD 并行二次手术治疗。

本研究中患者手术节段椎间 ROM 由术前的 7.8°保留至末次随访时的 3.9°,提示 Dynesys 动态内固定在长期随访时仍能够保留手术节段一定活动度。有 19.6%的患者手术节段 ROM 小于 4°,这部分患者与 ROM 大于 4°的患者之间的临床功能评分无统计学差异,说明接受 Dynesys 动态内固定的患者在术后远期可能出现手术节段的临床融合,其原因可能包括手术节段进一步退变以及小关节突关节的退变融合,但这种临床融合并不影

表 2 临床融合与非融合患者临床评分对比情况 ($\bar{x}\pm s$)

Table 2 Comparison of clinical outcomes between clinical fusion and non-fusion patients

	非融合组(n=131) Non-fusiongroup			临床融合组(n=32) Clinical fusion group		
	术前 Preoperatively	术后 3 个月 3 months postoperatively	末次随访 Final follow up	术前 Preoperatively	术后 3 个月 3 months postoperatively	末次随访 Final follow up
VAS 评分 VAS score	6.7±2.5	2.3±1.2①	1.2±0.4①②	6.2±2.6	2.5±1.3①	1.1±0.2①②
ODI(%)	56.6±15.5	22.8±4.8①	13.9±3.3①②	58.4±13.8	21.6±5.6①	14.4±2.9①②

注:①与术前比较 P<0.05;②与术后 3 个月比较 P<0.05

Note: ①Compared with the value before the surgery, P<0.05; compared with the value 3 months after operation, P<0.05

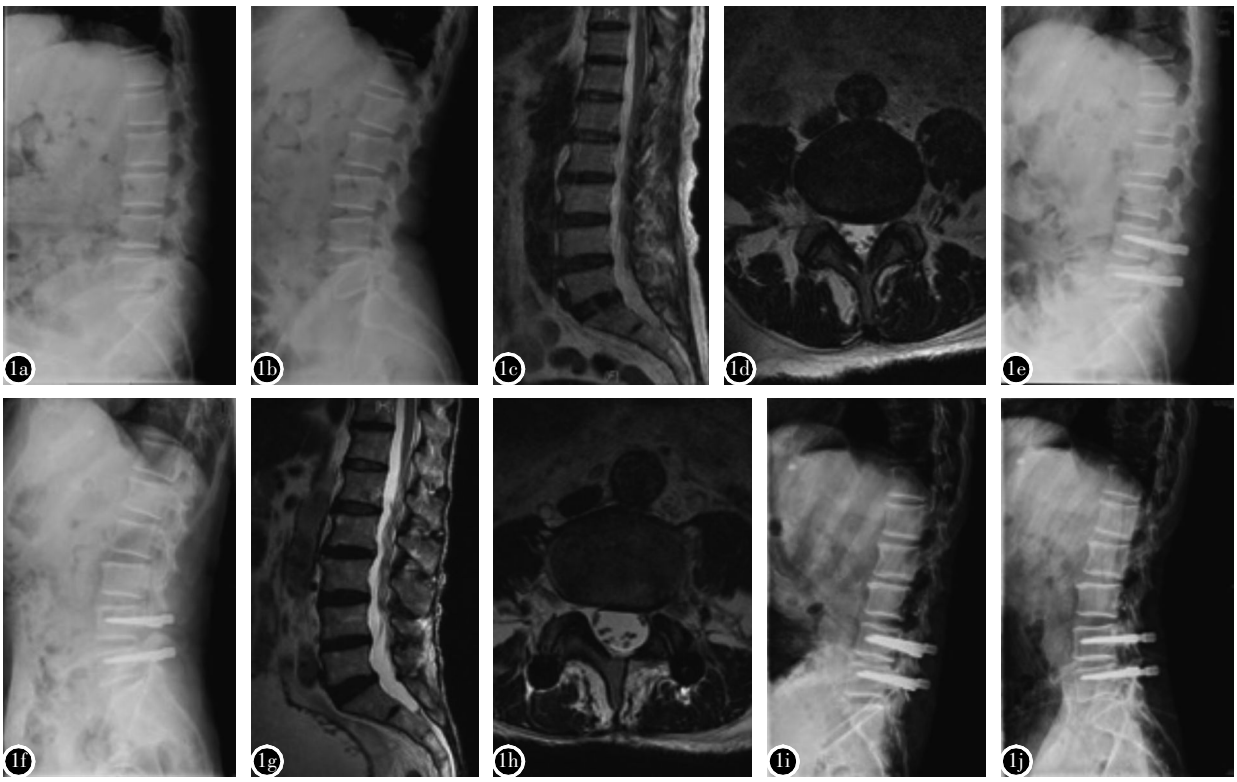

图 1 患者男性,58 岁, 因腰椎管狭窄症行后路减压 L4/5 Dynesys 动态内固定术 **a、b** 术前的前屈后伸位 X 线片示手术节段 ROM 为 13° **c、d** 术前 MRI 示 L4/5 节段椎管狭窄 **e、f** 术后 3 个月前屈后伸位 X 线片示手术节段 ROM 为 3° **g、h** 术后 9 年 MRI 示 L4/5 节段椎管无狭窄 **i、j** 术后 9 年前屈后伸位 X 线片示手术节段 ROM 为 5°

Figure 1 The radiological data of a patient with lumbar spinal stenosis. A 58-year-old male patient underwent Dynesys dynamic stabilization due to lumbar spinal stenosis in L4/5 **a, b** The preoperative flexion and extension X-rays showed that the ROM of the operated segment was 13° **c, d** The preoperative MRI showed that lumbar spinal stenosis at L4/5 segment **e, f** The lateral X-ray 3 months after the operation, ROM of the operated segment was 3° **g, h** The MRI 9 years after the operation showed no lumbar spinal stenosis at L4/5 segment **i, j** The flexion and extension X-rays 9 years after the operation that ROM of the operated segment was 5°

响患者最终的临床功能评分。18.4%的患者出现了影像学 ASD,1.2%的患者出现了症状学 ASD 其中 1 例行二次手术治疗,另 1 例行保守治疗。本研究中末次随访时手术节段 ROM 大于 4°的患者比例高于 Hoppe 等[10]的研究,而 ASD 的发生率低于 Hoppe 等[10]和 Veresciagina 等[11]的研究,其原因是本研究中均为 60 岁以下的患者,疾病为腰椎管狭窄症伴或不伴轻度滑脱以及腰椎间盘突出症,患者腰椎退变程度较轻; 而前两者研究对象为平均年龄 66 岁的腰椎退变性滑脱的老年人,术前腰椎退变程度高,术后发生 ASD 的风险更高。

3.3 内固定相关并发症

系统回顾结果显示,Dynesys 动态内固定术后的并发症包括螺钉松动 (11.7%)、螺钉断裂(1.6%)和手术部位感染(4.3%)等[20]。Lee 等[21]采用 Dynesys 动态内固定治疗了 28 例腰椎管狭窄症患者,随访 30.7 个月时有 14.2%(4 例)的患者发生螺钉松动。Kuo 等[22]对 206 例行 Dynesys 内固定术的患者平均随访 51 个月, 结果有 20%(42 例)的患者出现螺钉松动, 作者认为年龄大于 45 岁、固定至 S1 节段和腰椎生理前凸纠正不足等是发生螺钉松动的危险因素。Veresciagina 等[11]的长期随访结果显示,2.7%(1 例)的患者发生螺钉松动,无螺钉断裂发生。本研究有 6 例患者(3.7%)出现了螺钉松动, 这主要是由于本组患者平均年龄相对较小(平均年龄 43.5 岁),且术前均排除了骨质疏松症患者,患者骨质较好,再加之 Dynesys 椎弓根螺钉表面的羟基磷灰石涂层, 在术后早期可获得坚强的内固定,从而降低了螺钉松动的发生率。本研究中有 2 例患者发生单枚螺钉断裂,笔者认为,这 2 例患者螺钉断裂与其体重大 (均大于 90kg)相关,由于患者体重大,而 Dynesys 动态内固定保

留了手术节段部分活动度，导致椎弓根螺钉负荷较大,局部应力增加从而发生断裂。建议对于体重大于 85kg 的患者在选择 Dynesys 动态内固定时需慎重。

总之,本研究结果显示,Dynesys 动态内固定结合减压治疗腰椎退变性疾病可获得良好的长期疗效,同时能够维持腰椎稳定性,保留手术节段部分活动度。但本研究是对 Dynesys 动态内固定术的回顾性病例系列研究，缺乏腰椎融合术作为对照组,导致研究的循证等级较低;由于患者术后随访的依从性较差，本研究术后随访时间点仅有术后 3 个月和末次随访，不能很好地反映患者术后随访各时间点的指标变化情况。

4 参考文献

1. Anand N, Baron EM. Role of dynesys as pedicle-based nonfusion stabilization for degenerative disc disorders[J]. Adv Orthop, 2012, 2012: 218385.
2. Lee CH, Jahng TA, Hyun SJ, et al. Dynamic stabilization using the Dynesys system versus posterior lumbar interbody fusion for the treatment of degenerative lumbar spinal disease: a clinical and radiological outcomes-based meta-analysis [J]. Neurosurg Focus, 2016, 40(1): E7.
3. Haddad B, Makki D, Konan S, et al. Dynesys dynamic stabilization: less good outcome than lumbar fusion at 4-year follow-up[J]. Acta Orthop Belg, 2013, 79(1): 97-103.
4. Hu A, Sun C, Liang Y, et al. Multi-segmental lumbar spinal stenosis treated with Dynesys stabilization versus lumbar fusion in elderly patients: a retrospective study with a minimum of 5 years' follow-up [J]. Arch Orthop Trauma Surg, 2019, 139(10): 1361-1368.
5. Kuo CH, Huang WC, Wu JC, et al. Radiological adjacent-segment degeneration in L4-5 spondylolisthesis: comparison between dynamic stabilization and minimally invasive transforaminal lumbar interbody fusion[J]. J Neurosurg Spine, 2018, 29(3): 250-258.
6. Tu J, Hua W, Li W, et al. Short-term effects of minimally invasive dynamic neutralization system for the treatment of lumbar spinal stenosis: an observational study [J]. Medicine (Baltimore), 2018, 97(22): e10854.
7. Wang H, Peng J, Zeng Q, et al. Dynesys system vs posterior decompression and fusion for the treatment of lumbar degenerative diseases[J]. Medicine(Baltimore), 2020, 99(21): e19784.
8. Zhang C, Wang L, Hou T, et al. The influence of L4-S1 Dynesys(R) dynamic stabilization versus fusion on lumbar motion and its relationship with lumbar degeneration: a retrospective study[J]. J Orthop Surg Res, 2017, 12(1): 99.
9. Zhang Y, Shan JL, Liu XM, et al. Comparison of the Dynesys dynamic stabilization system and posterior lumbar interbody fusion for lumbar degenerative disease[J]. PLoS One, 2016, 11 (1): e0148071.
10. Hoppe S, Schwarzenbach O, Aghayev E, et al. Long-term outcome after monosegmental L4/5 stabilization for degenerative spondylolisthesis with the Dynesys device[J]. Clin Spine Surg, 2016, 29(2): 72-77.
11. Veresciagina K, Mehrkens A, Scharen S, et al. Minimum ten-year follow-up of spinal stenosis with degenerative spondylolisthesis treated with decompression and dynamic stabilization[J]. J Spine Surg, 2018, 4(1): 93-101.
12. 李放, 张志成, 任大江. Dynesys 动态稳定系统在腰椎退变性疾病治疗中的应用[J]. 脊柱外科杂志, 2012, 10(5): 288-292.
13. 张阳, 李放, 单建林, 等. 后路减压结合 Dynesys 动态内固定治疗腰椎退变性疾病的中期疗效 [J]. 中国脊柱脊髓杂志, 2014, 24(10): 886-891.
14. 黄道余, 张阳, 李放, 等. 椎间盘切除 Dynesys 动态稳定系统固定治疗腰椎间盘突出症的中长期疗效[J]. 中国脊柱脊髓杂志, 2018, 28(1): 9-15.
15. Zhang Y, Zhang ZC, Li F, et al. Long-term outcome of dynesys dynamic stabilization for lumbar spinal stenosis [J]. Chin Med J(Engl), 2018, 131(21): 2537-2543.
16. Yang JY, Lee JK, Song HS. The impact of adjacent segment degeneration on the clinical outcome after lumbar spinal fusion[J]. Spine(Phila Pa 1976), 2008, 33(5): 503-507.
17. Dakhil-Jerew F, Jadeja H, Cohen A, et al. Inter-observer reliability of detecting Dynesys pedicle screw using plain X-rays: a study on 50 post-operative patients[J]. Eur Spine J, 2009, 18(10): 1486-1493.
18. Segura-Trepichio M, Wanden-Berghe C, Sanz-Valero J, et al. Functional outcomes after stabilization with Dynesys in patients with spinal degenerative diseases[J]. J Spine, 2013, S2 002.
19. St-Pierre GH, Jack A, Siddiqui MM, et al. Nonfusion does not prevent adjacent segment disease: Dynesys long-term outcomes with minimum five-year follow-up [J]. Spine(Phila Pa 1976), 2016, 41(3): 265-273.
20. Pham MH, Mehta VA, Patel NN, et al. Complications associated with the Dynesys dynamic stabilization system: a comprehensive review of the literature [J]. Neurosurg Focus, 2016, 40(1): E2.
21. Lee SE, Jahng TA, Kim HJ. Decompression and nonfusion dynamic stabilization for spinal stenosis with degenerative lumbar scoliosis: clinical article[J]. J Neurosurg Spine, 2014, 21(4): 585-594.
22. Kuo CH, Chang PY, Tu TH, et al. The effect of lumbar lordosis on screw loosening in Dynesys dynamic stabilization: four-year follow-up with computed tomography [J]. Biomed Res Int, 2015, 2015: 152435.

(收稿日期:2020-11-13 末次修回日期:2021-01-11)

(英文编审 谭 啸)

(本文编辑 卢庆霞)