临床论著

不同弯型青少年特发性脊柱侧凸患者脊柱-骨盆矢状面参数研究

胡宗杉,朱泽章,邱 勇,刘 臻,王 斌,俞 杨,钱邦平,朱 锋,孙 旭
(南京大学医学院附属鼓楼医院脊柱外科 210008 南京市)

【摘要】目的:探讨不同弯型青少年特发性脊柱侧凸(adolescent idiopathic scoliosis,AIS)患者脊柱-骨盆矢状面平衡情况。**方法:**回顾性分析 2013 年 9 月~2014 年 12 月我科收治的 161 例 AIS 患者,其中男 34 例,女 127 例,年龄 12~17 岁(14.6±2.1 岁)。在术前站立位全脊柱正侧位 X 线片上测量主弯 Cobb 角、颈椎角(cervical sagittal alignment,CSA)、胸椎后凸角(thoracic kyphosis,TK)、腰椎前凸角(lumbar lordosis,LL)、骨盆入射角(pelvic incidence,PI)、骨盆倾斜角(pelvic tilt,PT)、骶骨倾斜角(sacrum slope,SS)以及 C7 铅垂线与 S1 后上缘的水平距离(sagittal vertical axis,SVA)。根据不同弯型将 AIS 患者分为单胸弯组、双胸弯组和腰弯组,比较 3 组间脊柱-骨盆矢状位参数的差异,采用 Pearson 相关性分析对各参数间的相关性进行分析。**结果:**单胸弯组 61 例,其中男 13 例,女 48 例,主弯 Cobb 角为 51.2°±8.7°;双胸弯组 40 例,其中男 7 例,女 33 例,主弯 Cobb 角为 53.7°±5.2°;腰弯组 60 例,男 14 例,女 46 例,主弯 Cobb 角为 48.9°±4.8°。3 组患者年龄及性别分布均无统计学差异(P>0.05)。3 组间 Cobb 角大小的差异无统计学意义(P>0.05)。单胸弯组的 CSA、TK 均显著小于双胸弯和腰弯组(P<0.05),但后两组间的差异无统计学意义(P>0.05),余各项矢状面参数 3 组间无统计学差异(P>0.05)。在 3 组患者中,CSA 与 TK 均呈显著性正相关(单胸弯组 r=0.73,P<0.05;双胸弯组 r=0.29,P<0.05;腰弯组 r=0.60,P<0.05),但与 LL 及骨盆参数(PI、SS、PT)无显著相关性(P>0.05)。双胸弯组 TK 与 LL 呈正相关性(r=0.40,P<0.05),而在另外两组则无相关性(P>0.05)。**结论:**单胸弯型 AIS 患者较双胸弯型和腰弯型患者具有更小的颈椎前凸,3 种弯型 AIS 患者的颈椎前凸均与 TK 呈正相关。单胸弯型患者的 TK 较另外两种弯型患者更小。双胸弯型患者的 TK 与 LL 密切相关,而单胸弯型与腰弯型患者的 TK 与 LL 无关。

【关键词】青少年特发性脊柱侧凸;脊柱-骨盆矢状面;颈椎角;弯型
doi:10.3969/j.issn.1004-406X.2015.11.09
中图分类号:R682.3 **文献标识码:**A **文章编号:**1004-406X(2015)-11-1007-06

Sagittal spinopelvic alignment in various curve patterns in adolescent idiopathic scoliosis/HU Zongshan, ZHU Zezhang, QIU Yong, et al//Chinese Journal of Spine and Spinal Cord, 2015, 25(11): 1007-1012

【Abstract】Objectives: To compare the sagittal spinopelvic alignment of adolescent idiopathic scoliosis(AIS) patients with various curve patterns. **Methods:** 161 adolescent idiopathic scoliosis(AIS) patients retrospectively reviewed in our department from September 2013 to December 2014. Among them, there were 34 males and 127 females. The average age was 14.6±2.1 years(range, 12-17 years). Main Cobb angle was obtained from preoperative full-spine standing coronal X-ray film. Sagittal spinal and pelvic parameters were measured from the standing lateral radiograph, including cervical sagittal angle(CSA), thoracic kyphosis(TK), lumbar lordosis (LL), pelvic incidence (PI), sacrum slope(SS) and pelvic tilt(PT). According to the various curve types, the patients were classified into single thoracic(ST), double thoracic(DT) and major lumbar(ML) curve groups. The sagittal spinopelvic parameters were analyzed among the 3 groups by using one-way ANOVA. Pearson analysis was used to investigate the relationship among parameters. **Results:** 61 patients were in the ST group with a mean Cobb angle of 51.2°±8.7°, 40 in the DT group with a mean Cobb angle of 53.7°±5.2°, and 60 in the ML group with a mean Cobb angle of 48.9°±4.8°. There was no significant difference among the 3 groups

基金项目:国家自然科学青年基金项目(编号:81301521)
第一作者简介:男(1989-),硕士研究生,研究方向:脊柱外科
电话:(025)68182022 E-mail:dr_huzongshan@126.com
通讯作者:朱泽章 E-mail: zhuzezhang@126.com

with regard to sex and age distribution. No significant difference in the magnitude of Cobb angle was observed among the 3 groups(P>0.05). The CSA and TK in the ST group were significantly lower than those in the DT and ML groups (P<0.05), but there was no significant difference between the latter 2 groups (P>0.05). No significant difference was found in the other parameters among the 3 groups(P>0.05). The CSA was correlated with TK in all 3 groups(ST group: r=0.73, P<0.05; DT group: r=0.29, P<0.05; ML group: r=0.60, P<0.05), but not correlated with LL and pelvic parameters (PI, SS and PT). In the DT groups TK was correlated with LL(r=0.40, P<0.05), but no correlation was found in the other groups(P>0.05). **Conclusions:** The AIS patients with ST curve has a lower CSA than the patients with DT and ML curves, and the CSA is in association with TK in all the 3 curves. The TK is lower in the ST group compared with that in the other groups. Only the TK in the patients with DT curve is correlated with LL, and no correlation is found in the ST and ML curve patients.

【Key words】 Adolescent idiopathic scoliosis; Sagittal spinopelvic alignment; Cervical sagittal angle; Curve type

【Author's address】 Department of Spinal Surgery, the Drum Tower Clinical Medical College of Nanjing Medical University, Nanjing, 210008, China

人的站立姿态由脊柱曲线和骨盆共同决定，正常的脊柱和骨盆曲线形态使身体维持平衡且消耗的能量最少，其形态和方向互相关联、影响[1]。青少年特发性脊柱侧凸（adolescent idiopathic scoliosis，AIS）是一种常见的发生于青春期前后的三维脊柱畸形[2]。有学者[3,4]发现 AIS 患者脊柱矢状位曲度及骨盆形态与正常人群有所不同，且 AIS 不同侧凸类型之间的脊柱矢状位序列也有所差异。近年来，AIS 患者脊柱-骨盆矢状位参数已被广泛研究，然而研究的病例多集中于单胸弯型与腰弯型患者，双胸弯型患者是否存在独特的脊柱-骨盆矢状位形态并未见报道。此外，AIS 患者颈椎矢状位形态及其与全脊柱矢状位序列的关系越来越受到国外学者关注。Ilharreborde 等[5]报道，AIS 患者颈椎前凸与胸椎后凸呈正相关性（r=0.45），但是不同弯型 AIS 患者颈椎矢状位形态及其代偿模式是否存在差异目前尚缺乏对比研究。为此，本研究旨在对比分析不同弯型 AIS 患者的脊柱-骨盆矢状位形态特征，尤其是颈椎矢状面形态与全脊柱矢状位序列的关系。

1 资料与方法

1.1 一般资料

对 2013 年 9 月~2014 年 12 月于我院脊柱外科就诊且术前影像学资料完整的 AIS 患者进行回顾性研究。病例排除标准：(1)既往有脊柱手术史；(2)有骨盆、髋关节或下肢疾病史或功能异常；(3)有脊柱外伤史或脊椎滑脱病变、代谢性骨病、感染或脊柱肿瘤。根据脊柱侧凸研究学会(SRS)的定义(胸弯型为顶椎位于 T2~T11/12 椎间盘；腰弯型为顶椎范围从 L1/2 至 L4/5 椎间盘；双胸弯型中的上胸弯定义为畸形累及节段从 T1~T5 或 T6，T1 倾斜，伴有主胸弯凸侧的第一或第二肋及肩部抬高)[6]，将纳入本研究的患者分为单胸弯、双胸弯及腰弯组。

共有 161 例患者被纳入本研究，男 34 例，女 127 例，年龄 12~17 岁，平均 14.6 岁。单胸弯组 61 例，其中男 13 例，女 48 例，年龄 14.4±2.2 岁，主胸弯 Cobb 角为 51.2°±8.7°(16°~71°)；双胸弯组 40 例，其中男 7 例，女 33 例，年龄 14.8±1.9 岁，主胸弯 Cobb 角为 53.7°±5.2°(21°~68°)；腰弯组 60 例，其中男 14 例，女 46 例，年龄 14.5±2.3 岁，主弯 Cobb 角为 48.9°±4.8°(28°~64°)，平均胸弯角为 25.3°±5.2°(16°~45°)。3 组患者的年龄、性别构成无统计学差异(P>0.05)。

1.2 影像学测量

所有患者均取自然站立、双手置于下颌处，双目平视前方摄站立位全脊柱正侧位 X 线片。在正位 X 线片上测量侧凸 Cobb 角，在侧位 X 线片上测量颈椎角(cervical sagittal alignment，CSA)、胸椎后凸角（thoracic kyphosis，TK）、腰椎前凸角(lumbar lordosis，LL)、骨盆入射角（pelvic incidence，PI)、骶骨倾斜角(sacrum slop，SS)、骨盆倾斜角(pelvic tilt，PT)以及脊柱的矢状面平衡(sagittal vertical axis，SVA)。具体测量方法：CSA，C2 与 C7 下终板间的夹角；TK，T5 上终板与 T12 下终板

间的夹角;LL,L1 上终板与 S1 上终板间的夹角;PI,经 S1 终板中点作一条直线经过 S1 终板中点及双侧股骨头中心连线中点,两条直线的夹角为 PI;SS,S1 终板与水平线的夹角;PT,分别经过 S1 上终板中点及两侧股骨头中心连线中点的一条直线,与铅垂线间的夹角;SVA,经 C7 椎体中心的铅垂线与 S1 后上缘的水平距离,铅垂线位于 S1 后上缘前方为正值,反之则为负值。

1.3 统计学方法

由同一位研究人员对各组病例的上述参数进行两次测量,最终数值以两次测量结果的均值表示。用 SPSS 22.0 统计学软件进行统计学分析。3 组患者的年龄及各项矢状位参数的比较采用 one-way-ANOVA(Student-Newman-Keuls 检验),性别构成比的比较采用卡方检验。采用 Pearson 相关性分析对各参数间的相关性进行分析。$P<0.05$ 为有统计学差异。

2 结果

3 组患者矢状面脊柱-骨盆参数测量结果见表 1 及图 1~3,各组矢状位脊柱-骨盆参数间的相关性分析结果见表 2。单胸弯组的 CSA 显著小于双胸弯组与腰弯组($P<0.05$)。3 组患者的 CSA 均仅与 TK 呈正相关(单胸弯组:$r=0.73$,$P<0.05$;双

表 1 3 组患者矢状位脊柱-骨盆参数的比较

Table 1 Comparison of sagittal spinopelvic parameters between the 3 groups

参数	单胸弯组(n=61) ST group	双胸弯组(n=40) DT group	腰弯组(n=60) ML group	F值	P值
CSA(°)	4.1±8.5(-14~18)	8.8±9.4(-15~25)①	8.4±10.9(-14~18)①	4.08	0.02
TK(°)	15.3±6.1(5~25)	21.4±5.3(15~27)①	26.4±6.7(15~29)①	4.20	0.02
LL(°)	52.3±8.5(32~63)	49.5±10.2(31~75)	47.5±11.8(21~67)	2.73	0.07
PI(°)	46.7±11.4(29~53)	48.3±13.1(31~61)	43.2±12.3(18~54)	2.44	0.09
PT(°)	10.6±10.7(-10~37)	8.3±8.7(-3~32)	6.5±8.4(-6~27)	2.57	0.08
SS(°)	35.9±8.4(7~47)	39.3±9.4(26~63)	36.4±8.5(22~54)	2.16	0.12
SVA(cm)	24.6±14.7(3.9~72.4)	20.2±12.1(-17.6~71.6)	24.1±15.5(0.9~60.9)	0.96	0.39

注:①与单胸弯组比较 $P<0.05$

Note: ①Compared with ST group, $P<0.05$

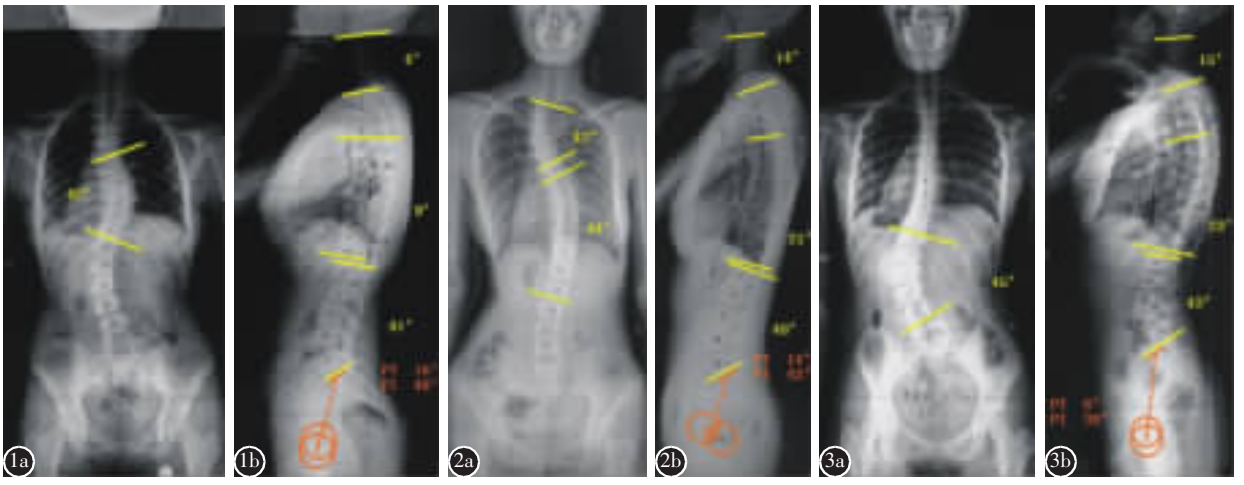

图 1 患者女,15 岁,单胸弯型 **a** 主弯 Cobb 角 42° **b** 颈椎角 4°,胸椎后凸角 9°,腰椎前凸角 41° **图 2** 患者女,16 岁,双胸弯型 **a** 上胸弯与右胸弯 Cobb 角分别为 42°与 44° **b** 颈椎角 14°,胸椎后凸角 21°,腰椎前凸角 48° **图 3** 患者女,14 岁,腰弯型 **a** 主弯 Cobb 角 45° **b** 颈椎角 15°,胸椎后凸角 23°,腰椎前凸角 43°

Figure 1 Female, 15-year-old, single thoracic curve **a** Main Cobb angle 42° **b** cervical sagittal angle(CSA) 4°, thoracic kyphosis(TK) 9°, lumbar lordosis(LL) 41° **Figure 2** Female, 16-year-old, double thoracic curve **a** Main Cobb angle 44° **b** CSA 14°, TK 21°, LL 48° **Figure 3** Female, 14-year-old, lumbar curve **a** Main Cobb angle 45° **b** CSA 15°, TK 23°, LL 43°

表 2 各组矢状位脊柱-骨盆参数间的相关性系数

Table 2 The correlation coefficients between sagittal spinopelvic parameters

参数 Parameters	单胸弯组 ST group	双胸弯组 DT group	腰弯组 ML group
CSA-TK	0.73①	0.29①	0.60①
CSA-LL	0.32	-0.08	0.30
CSA-PI	-0.17	-0.17	0.16
CSA-PT	-0.16	-0.11	-0.09
CSA-SS	-0.05	-0.12	0.32
TK-LL	0.11	0.40①	0.16
TK-PI	-0.30①	-0.29①	0.15
TK-PT	-0.32	-0.12	-0.02
TK-SS	-0.33	-0.29①	0.21
LL-PI	0.47①	0.39①	0.49①
LL-PT	-0.26	-0.06	-0.04
LL-SS	0.71①	0.51①	0.73①
PI-PT	0.85①	0.71①	0.70①
PI-SS	0.53①	0.75①	0.72①
PT-SS	-0.01	-0.07	-0.02

注：①$P<0.05$

Note: ①$P<0.05$

胸弯组：$r=0.29$，$P<0.05$；腰弯组：$r=0.60$，$P<<0.05$），而与 LL 及骨盆参数（PI、SS、PT）无相关性（$P>0.05$）。

单胸弯组的 TK 显著小于双胸弯组和腰弯组（$P<0.05$）。余各项脊柱-骨盆参数在 3 组间无统计学差异（$P>0.05$）。在双胸弯组，TK 与 LL 呈正相关（$P<0.05$）；但在单胸弯组和腰弯组，TK 与 LL 无相关性（均 $P>0.05$），而与 PI 呈负相关（均 $P<0.05$）。在 3 组中，LL 均与 PI、SS 存在正相关性（均 $P<0.05$），PI 均与 PT、SS 有正相关性（均 $P<0.05$）。

3 讨论

AIS 是一种常见的发生于青春发育期前后的三维脊柱畸形[2,7]。近年来，关于 AIS 脊柱-骨盆矢状位形态的研究已有大量文献报道[3,5,8,9]。Berthonnaud 等[10]提出，在矢状位脊柱-骨盆可看作一条从头连至骨盆的锁链，相邻的各解剖学组件（颈椎、胸椎、腰椎及骨盆）之间密切相关，从而在消耗最小能量的前提下保持稳定直立状态。脊柱、骨盆以及下肢作为一个整体的互相影响的系统共同维持躯干在矢状面上的整体与局部平衡。术前全面评估脊柱畸形患者的脊柱骨盆矢状面形态，对于手术策略的制定以及预测术后矢状位平衡重建都起到至关重要的作用[11]。

3.1 颈椎矢状位参数

在国外，AIS 颈椎矢状位曲度及其与全脊柱矢状位参数的关系已受到广泛关注。然而，既往研究极少将 AIS 患者按照不同弯型进行对比分析。Yu 等[12]将 AIS 患者颈椎分为 4 种矢状位形态进行研究，提出不同 Lenke 分型的颈椎形态并无差异，但其入选病例的年龄范围为 11~27 岁，且未测量 CSA 值以作为评价颈椎矢状位形态的标准。我们曾在研究中发现正常青少年的 CSA 为 14.7°±11.3°[13]，本研究中 3 组 AIS 患者的 CSA 值（单胸弯组 4.1°±8.5°，双胸弯组 8.8°±9.4°，腰弯组 8.4°±10.9°）均明显低于正常青少年，提示 AIS 患者与正常青少年之间可能存在不同的颈椎矢状位曲度。既往文献报道，AIS 患者的 CSA 平均值为 0.7°~11.2°[5,14-16]。针对不同弯型的 AIS 患者，本研究发现单胸弯组的 CSA（4.1°±8.5°）显著低于双胸弯组（8.8°±9.4°）和腰弯组（8.4°±10.9°）。本研究 3 组 AIS 患者的 CSA 均在既往研究的 AIS 患者 CSA 平均值范围之内。Hwang 等[17]报道，Lenke 1、2 型 AIS 患者颈椎的矢状位曲度与 TK 呈正相关性。Ilharreborde 等[5]也发现，AIS 患者的 TK 与 CSA 呈显著正相关。本研究发现，3 组不同弯型 AIS 患者的 CSA 与 TK 均呈正相关性，与既往研究结果相一致。正是由于单胸弯患者的 TK 值（15.3°±6.1°）显著低于双胸弯（21.4°±5.3°）与腰弯患者（26.4°±6.7°），因此单胸弯型 AIS 患者更容易表现为颈椎前凸变小或后凸；而后两组患者之间的 TK 相近，因此颈椎矢状位曲度也无明显差异。因此，在针对不同弯型 AIS 患者进行手术治疗时，应充分考虑颈椎矢状位形态及其与 TK 的关系。

3.2 不同弯型 AIS 患者脊柱-骨盆矢状位形态的对比

既往文献报道，在 AIS 患者中，腰弯患者的 TK 与正常人群相近，但胸弯患者的 TK 明显小于腰弯患者与正常人群[4]。本研究发现，单胸弯患者的 TK（15.3°±6.1°）显著小于双胸弯组（21.4°±5.3°）和腰弯组（26.4°±6.7°）。Legaye 等[18]发现，在 AIS 患者中 TK 与 LL 存在相关性。而 Upasani 等[4]和 Mac-Thiong 等[3]发现胸弯（Lenke 1 型）和腰弯患者（Lenke 5 型）的 TK 与 LL 之间无相关性。本研究的结果与后两者一致：单胸弯与腰弯型患者的 TK 与 LL 无相关性，然而有关双胸弯型 AIS 患

者 TK 与 LL 相关性的研究鲜有报道,在本研究中我们发现,双胸弯型 AIS 患者的 TK 与 LL 具有相关性(r=0.40),提示双胸弯型 AIS 患者 TK 与 LL 之间可能存在独特的相互作用机制。

骨盆参数作为反映骨盆形态及位置的指标,在脊柱-骨盆系统中显得十分重要[19]。骨盆矢状位参数主要分为解剖学参数 PI 及姿势相关性参数 PT 和 SS。由于 PI 为解剖学参数, PI 被视为能真实反映骨盆解剖形态的参数, 不受主观症状及体位变化的影响, 因此可通过术前骨盆矢状面解剖形态预测矫形术中需达到的理想 LL 值[18]。在正常青少年中,骨盆解剖形态(PI)控制着骶骨-骨盆的方位(SS),继而决定了 LL[20]。Roussouly 等[21]回顾性分析了 160 例无症状正常人群提出,脊柱、骨盆矢状位序列密切相关。Mac-Thiong 等[3]也发现,胸弯型、腰弯型 AIS 患者的 PI、SS 与 LL 均存在相关性。本研究中 3 组患者的 PI、SS 均与 LL 存在正相关性,与既往文献的研究结果相一致。在对成人特发性脊柱侧凸(IS)的研究中,有学者发现腰弯患者的 PI 与 LL 之间失去了相关性, 这可能与成人腰弯患者的侧凸较为僵硬有关[22]。王华锋等[23]发现,AIS 患者的 LL 与骨盆之间的密切关联在内固定矫形融合手术后仍然存在。因此,在考虑手术治疗 AIS 时, 评估骨盆形态对于尽可能地恢复正常腰椎前凸具有重要意义。

Hilibrand 等[24]首次提出,颈椎与胸椎在影像学上的矢状位形态存在相关性。随着强大的内固定系统——椎弓根螺钉的使用, 胸椎侧凸畸形矫正后, 颈椎矢状位形态的变化情况也越来越受到脊柱外科医生的关注。Hwang 等[17]的研究发现,如果术后 TK 减低过大, 颈椎矢状位可能会出现显著后凸的失代偿情况。Aykac 等[25]的研究进一步发现,颈椎矢状位形态不仅受胸椎后凸影响,而且与多个脊柱矢状位参数存在相关性。因此,在制定脊柱侧凸矫形的手术策略时, 也应充分考虑到颈椎的矢状位形态。本研究探讨了不同弯型 AIS 患者颈椎矢状位形态及其与全脊柱矢状位序列的关系, 对于恢复和保留术后正常的颈椎矢状位形态具有参考意义。

但本研究也存在不足之处。首先,各组样本量有限,可能会造成各参数测量值的偏差。其次,缺乏纵向长期随访研究来解释 AIS 患者脊柱-骨盆矢状位序列随年龄的变化规律。尽管存在上述局限性, 但通过研究 AIS 颈椎矢状位形态后发现单胸弯型 AIS 患者较双胸弯型和腰弯型患者具有更小的颈椎前凸;3 种弯型 AIS 患者的颈椎前凸均与 TK 呈直接正相关,而与整体脊柱-骨盆参数无显著相关性。通过对比不同弯型的脊柱-骨盆矢状位参数发现,单胸弯型患者的 TK 较小;双胸弯型患者的 TK 与 LL 密切相关,而单胸弯与腰弯型患者的 TK 则与 LL 无关。因此, 针对不同弯型 AIS 患者的手术治疗, 术前应充分评估包括颈椎矢状位曲度在内的脊柱-骨盆矢状位形态。

4 参考文献

1. Vaz G, Roussouly P, Berthonnaud E, et al. Sagittal morphology and equilibrium of pelvis and spine[J]. Eur Spine J, 2002, 11(1): 80-87.
2. 丁旗, 邱勇, 孙旭, 等. 青少年特发性脊柱侧凸不同弯型患者椎体和椎间盘楔形变的差异及临床意义[J]. 中国脊柱脊髓杂志, 2011, 21(9): 708-713.
3. Mac-Thiong JM, Labelle H, Charlebois M, et al. Sagittal plane analysis of the spine and pelvis in adolescent idiopathic scoliosis according to the coronal curve type [J]. Spine, 2003, 28(13): 1404-1409.
4. Upasani VV, Tis J, Bastrom T, et al. Analysis of sagittal alignment in thoracic and thoracolumbar curves in adolescent idiopathic scoliosis: how do these two curve types differ [J]. Spine, 2007, 32(12): 1355-1359.
5. Ilharreborde B, Vidal C, Skalli W, et al. Sagittal alignment of the cervical spine in adolescent idiopathic scoliosis treated by posteromedial translation[J]. Eur Spine J, 2013, 22(2): 330-337.
6. Lowe T, Berven SH, Schwab FJ, et al. The SRS classification for adult spinal deformity: building on the King/Moe and Lenke classification systems[J]. Spine, 2006, 31(19 Suppl): S119-125.
7. Weinstein SL, Dolan LA, Cheng JCY, et al. Adolescent idiopathic scoliosis[J]. Lancet, 2008, 371(9623): 1527-1537.
8. 殷刚, 邱勇, 孙旭, 等. 不同上肢体位对正常人和青少年特发性脊柱侧凸患者站立位脊柱矢状面形态的影响[J]. 中华骨科杂志, 2008, 28(9): 726-730.
9. 邱勇, 殷刚, 曹兴兵, 等. 特发性胸椎侧凸患者的胸椎后凸状态对腰骶椎矢状面形态的影响[J]. 中华外科杂志, 2008, 46(16): 1237-1240.
10. Berthonnaud E, Labelle H, Roussouly P, et al. A variability study of computerized sagittal spinopelvic radiologic measurements of trunk balance[J]. J Spinal Disord Tech, 2005, 18(1): 66-71.
11. 邱勇. 重视脊柱骨盆矢状面平衡在退变性脊柱畸形治疗中的作用[J]. 中华医学杂志, 2013, 93(15): 1121-1122.
12. Yu M, Silvestre C, Mouton T, et al. Analysis of the cervical

spine sagittal alignment in young idiopathic scoliosis: a morphological classification of 120 cases [J]. Eur Spine J, 2013, 22(11): 2372-2381.

13. 朱卫国, 刘臻, 朱泽章, 等. 正常青少年及青少年特发性脊柱侧凸患者枕颈部矢状面形态相关研究[J]. 中华解剖与临床杂志, 2014, 19(5): 353-357.
14. Legarreta CA, Barrios C, Rositto GE, et al. Cervical and thoracic sagittal misalignment after surgery for adolescent idiopathic scoliosis: a comparative study of all pedicle screws versus hybrid instrumentation[J]. Spine, 2014, 39(16): 1330-1337.
15. Canavese F, Turcot K, De Rosa V, et al. Cervical spine sagittal alignment variations following posterior spinal fusion and instrumentation for adolescent idiopathic scoliosis[J]. Eur Spine J, 2011, 20(7): 1141-1148.
16. Roussouly P, Labelle H, Rouissi J, et al. Pre- and post-operative sagittal balance in idiopathic scoliosis: a comparison over the ages of two cohorts of 132 adolescents and 52 adults[J]. Eur Spine J, 2013, 22(Suppl 2): S203-215.
17. Hwang SW, Samdani AF, Tantorski M, et al. Cervical sagittal plane decompensation after surgery for adolescent idiopathic scoliosis: an effect imparted by postoperative thoracic hypokyphosis[J]. J Neurosurg Spine, 2011, 15(5): 491-496.
18. Legaye J, Duval-Beaupere G, Hecquet J, et al. Pelvic incidence: a fundamental pelvic parameter for three-dimensional regulation of spinal sagittal curves[J]. Eur Spine J, 1998, 7 (2): 99-103.
19. 王智伟, 刘臻, 王渭君, 等. 正常汉族青少年骨盆矢状面形态的影像学研究[J]. 中国脊柱脊髓杂志, 2012, 22(10): 919-924.
20. Mac-Thiong JM, Labelle H, Berthonnaud E, et al. Sagittal spinopelvic balance in normal children and adolescents [J]. Eur Spine J, 2007, 16(2): 227-234.
21. Roussouly P, Gollogly S, Berthonnaud E, et al. Classification of the normal variation in the sagittal alignment of the human lumbar spine and pelvis in the standing position [J]. Spine, 2005, 30(3): 346-353.
22. 李危石, 陈仲强, Wood KB. 成人特发性脊柱侧凸患者脊柱-骨盆矢状位平衡分析[J]. 中国脊柱脊髓杂志, 2011, 21(3): 207-211.
23. 王华锋, 沈建雄, 邱贵兴, 等. 青少年特发性脊柱侧凸矫形手术对矢状位脊柱曲线与骨盆相关性的影响[J]. 中国脊柱脊髓杂志, 2009, 19(8): 564-568.
24. Hilibrand AS, Tannenbaum DA, Graziano GP, et al. The sagittal alignment of the cervical spine in adolescent idiopathic scoliosis[J]. J Pediatr Orthop, 1995, 15(5): 627-632,
25. Aykac B, Ayhan S, Yuksel S, et al. Sagittal alignment of cervical spine in adult idiopathic scoliosis [J]. Eur Spine J, 2015, 24(6): 1175-1182.

(收稿日期:2015-07-21 修回日期:2015-09-26)
(英文编审 蒋 欣/贾丹彤)
(本文编辑 李伟霞)

消息

欢迎订阅 2016 年《实用骨科杂志》

《实用骨科杂志》是中国科技核心期刊,中国科技论文统计源期刊,山西省优秀期刊,是广大骨科医生的良师益友。1994 年创刊,月刊,由山西医科大学第二医院承办。本刊设有专家论坛、论著、实验研究、综述、临床经验、短篇、个案、骨科史萃、骨科标准、基层园地、护理等栏目,审稿周期短,信息量大,并对基金项目、专家荐稿、新技术文章等开通审稿绿色通道。

本刊大 16 开版,96 页,铜版纸印刷,每册 15.00 元,全年 12 册,共 180.00 元。现已被中文科技期刊数据库、中国学术期刊综合评价数据库、中国期刊全文数据库、中文生物医学期刊文献数据库-CMCC 等国内大型数据库收录。

全国各地邮局均可订阅,欢迎向编辑部直接邮购。通过编辑部直接邮购者在 2016 年向本刊投稿时免交审稿费,可通过邮局汇款至编辑部或网上转账至编辑部支付宝账户。欢迎广大骨科工作者、研究生投稿(发送 E-mail 至 sygkzz@163.com)。编辑部 QQ:593564028 ;微信号:sygkzz;国内邮发代号:22-174;国外代号:BM 1499 。

汇款地址:山西省太原市五一路 382 号山西医科大学第二医院内《实用骨科杂志》编辑部;支付宝账户:sygkzz@163.com,账户姓名:李鹏翠;电话:(0351)3365705;13466834628;传真:(0351)3365826;邮编:030001;邮箱:sygkzz@163.com;http://www.sygkzz.com。