临床论著

脊柱内固定术后翻修原因及其治疗对策

崔 璀,朱 悦,屠冠军,谢 林,常 楚,李长有,焦 鹰,王 丰
(中国医科大学附属第一医院骨科 110001 沈阳市)

【摘要】**目的**:分析脊柱内固定翻修的原因并探讨翻修手术策略。**方法**:对我院自 2004 年 1 月~2011 年 12 月收治的行脊柱内固定翻修手术的 44 例患者资料进行回顾总结,平均随访 3 年(1~81 个月)。翻修原因可分为:(1)内置物相关副损伤,3 例;(2)内置物断裂、移位,21 例;(3)内置物位置欠佳,3 例;(4)内置物丧失作用,1 例;(5)内置物残留,1 例;(6)内置物邻近节段退变,2 例;(7)内置物影响感染控制,12 例;(8)血肿致神经压迫,1 例。针对不同原因采取相应的翻修策略,对内置物进行了更换或拆除。所有内固定翻修患者采用 X 线平片、三维 CT、MRI 进行影像学评价,其中脊髓型颈椎病患者采用改良 JOA 评分法进行评价,腰椎退变性疾病患者采用 Stucki 评分法进行评价,脊柱骨折脱位伴脊髓损伤的病例采用 ASIA 损伤分级进行评价。**结果**:所有翻修手术均顺利完成,无术中并发症发生。1 例脊髓型颈椎病患者首次行前路减压内固定手术后出现血肿压迫脊髓,翻修手术行血肿清除,术后再次出现血肿压迫,造成短暂的神经功能障碍,再次翻修取出内固定物及清除血肿后,患者神经症状恢复。脊髓型颈椎病患者翻修术前 JOA 评分为 17.38 分,术后为 17.46 分,手术前后无明显变化;腰椎退变性疾病患者根据 Stucki 评分 90%的患者对翻修手术满意,90%的患者翻修术后疼痛缓解并对行走功能恢复满意,80%的患者对下肢力量及平衡能力满意;脊柱骨折脱位伴脊髓损伤患者翻修手术后 ASIA 损伤分级无变化。所有患者翻修后保留或更换的内固定物位置良好,骨融合率 100%,感染得到控制。**结论**:脊柱内固定术后翻修原因较多,选择合理的翻修手术仍可取得较满意结果。应掌握脊柱内固定应用原理,规范操作以避免翻修手术。

【关键词】脊柱内固定;并发症;翻修手术
doi:10.3969/j.issn.1004-406X.2012.11.04
中图分类号:R687.3,R619 **文献标识码**:A **文章编号**:1004-406X(2012)-11-0975-04

Causes and tactics for revision of internal spinal instrumentation/CUI Cui, ZHU Yue, TU Guanjun, et al//Chinese Journal of Spine and Spinal Cord, 2012, 22(11): 975-978

【**Abstract**】**Objectives:** To analyse the causes and to find out the tactics of spinal revision surgery for internal instrumentation. **Methods:** A retrospective analysis was carried out for the forty-four cases suffered from a revision surgery of internal spinal instrumentation in our department from January 2004 to December 2011, with a mean follow-up of 3 years (1 to 81 months). The causes of revision surgery were divided into eight types: (1)secondary injury of the implant, 3 cases; (2)implant broken and displacement, 21 cases; (3)unsatistactory implant placement, 3 case; (4)implant lose function, 1 case; (5)residual implant, 1 case; (6)adjacent segment degeneration of the implant, 2 cases; (7)implant affect the infection control, 12 cases; (8)non-implant compression, 1 case. According to the different causes, the different tactics of changing or removing the implant were underwent. All these patients were evaluated radiologically by X-ray plain film, three-dimensional CT and magnetic resonance imaging. Among all, the cervical myelopathy patients were evaluated by the modified JOA scoring method; the lumbar degenerative patients were evaluated by the Stucki scoring method; and the patients of spine fracture and dislocation with spinal cord injury were evaluated by the ASIA injury grade. **Results:** There was no intraoperative complication among all the revision patients. But one complication after the surgery was found as the transitory nurological dysfunction caused by hematomaic compression, the patient received the revision surgery again with the removal of hematoma and internal fixation, and nurological function was recoverd. The JOA score of the cervical myelopathy patients before and after the revision surgery

第一作者简介:男(1983-),医学硕士,研究方向:脊柱外科
电话:(024)83283360 E-mail:cui415@msn.com
通讯作者:朱悦 E-mail:zhuyuedr@163.com

did not change significantly; according to the Stucki scoring method, 90% of the the lumbar degenerative patients were satisfied with the surgery, 90% of them were satisfied with the pain relief and recovery of ambulatory function, and 80% of them were satisfied with the lower limb strength and the balance capability; the patients of spine fracture and dislocation with spinal cord injury had no change on the ASIA injury grade after the revision surgery. After the revision surgery, implants were in good position, fusion rate was 100%, and the infections were controlled. **Conclusions:** There are many causes of spinal revision surgery for internal instrumentation and appropriate tactic can achieve satisfactory result. As well, we should manage the principle of the internal spinal instrumentation and standardize the procedure to avoid revision surgery.

【Key words】 Spinal instrumentation; Complication; Revision surgery

【Author's address】 Department of Orthopaedics, First Hospital, China Medical University, Shenyang, 110001, China

脊柱内置物种类繁多,可以起到矫形、制动、调载、重建运动功能等作用。近年来脊柱内固定器械发展迅速，但是随之而来的问题也逐渐显现出来。内置物断裂、移位等病例逐渐增多,相应的翻修手术也随之渐增[1]。翻修手术相比第一次手术手术时间更长,出血量更多,手术更复杂[3,4]。我们 2004 年 1 月~2011 年 12 月收治的脊柱内固定翻修患者共计 44 例,对脊柱内固定翻修的原因以及具体治疗策略进行分析探讨,报道如下。

1 临床资料

1.1 一般资料

统计 2004 年 1 月~2011 年 12 月收治的脊柱内固定手术患者共计 2056 例,行内固定翻修手术患者共计 44 例,发生率为 2.1%。其中男性 25 例,女性 19 例,年龄 12~78 岁,平均 46 岁。首次手术至翻修时间最短 5d，最长 10 年，随访时间 1 个月~6 年 9 个月。44 例患者中，脊柱侧凸畸形 2 例,脊柱骨折脱位伴脊髓损伤 18 例,腰椎退变性疾病 10 例,脊髓型颈椎病 13 例,脊柱结核 1 例。

1.2 翻修原因

所有患者中内置物造成副损伤 3 例（1 例术后患者出现截瘫,大小便失禁;2 例术后出现神经学症状加重),占 6.8%;内置物断裂移位 21 例,占 47.7%; 内置物位置欠佳 3 例,占 6.8%;内置物丧失作用 1 例,占 2.3%;内置物残留(曾行翻修手术取出内置物而未完整取出)1 例,占 2.3%;内置物邻近节段退变 2 例（分别为术后 4 年、8 年),占 4.5%;内置物影响感染控制 12 例,占 27.3%;血肿造成脊髓受压 1 例,占 2.3%。

1.3 翻修策略

所有患者进行内固定翻修手术，根据不同原因采取不同术式,具体包括调整螺钉位置、取出断裂移位钢板、重新减压、二次内固定、病灶及窦道清除、冲洗引流等。对于内置物产生的副损伤,及时调整内固定物,防止不可逆性损害。对于早期(3 个月内)内置物断裂、移位,采取更换内置物以重建稳定性;晚期事件(半年以上)中对于存在不稳定或制压因素的病例,进行重建稳定和减压。对于内置物位置欠佳,及时调整内固定物位置。对于内置物丧失作用,进行更换有效的内置物。内置物残留选择合适的取出器进行内置物取出。邻近节段退变造成的压迫行二次减压术。早期感染采取保留内置物的冲洗引流，迟发感染对于有窦道形成的病例,进行窦道切除同时行内置物取出。血肿所致神经压迫及时完成减压。

1.4 评估方法

所有内固定翻修患者采用 X 线平片、三维 CT、MRI 进行影像学评价，其中脊髓型颈椎病患者采用改良 JOA 评分法进行评价，腰腿痛采用 Stucki[2]评分法进行评价,脊柱骨折脱位伴脊髓损伤的病例采用 ASIA 损伤分级进行评价。

2 结果

所有翻修手术均顺利完成，无术中并发症发生,1 例脊髓型颈椎病患者首次行前路减压内固定手术后 4d 出现血肿压迫脊髓,翻修手术行血肿清除,术后再次出现血肿压迫,造成短暂的神经功能障碍,再次翻修取出内固定物及清除血肿后,患者神经症状恢复。

所有翻修手术中脊髓型颈椎病患者 13 例,术前 JOA 评分为 17.38 分,术后为 17.46 分,翻修手术前后无明显变化；腰椎退变性疾病患者 10 例,根据 Stucki 评分 90%的患者对手术满意,90%的

患者术后疼痛缓解并对行走功能恢复满意,80%的患者对下肢力量及平衡能力满意;脊柱骨折脱位伴脊髓损伤患者 18 例,翻修手术后 ASIA 损伤分级无变化。平均随访 3 年(1~81 个月),所有行内固定翻修手术患者翻修术后保留或更换的内固定物位置良好,骨融合率 100%(图 1),感染得到控制。

3 讨论

3.1 翻修率

Pichelmann 等[5]统计了 1985~2008 年的 643 例诊断为先天性侧凸、退变性侧凸、后凸畸形、神经肌肉型侧凸等进行内固定融合手术患者的翻修率,其中 58 例患者进行了翻修手术,翻修率为 9%。Kuklo 等[6]统计了 1999~2004 年的 1428 例诊断为青少年特发性脊柱侧凸进行内固定融合手术患者的翻修率,其中 65 例患者进行了翻修手术,翻修率为 4.6%。在本组所统计的 44 例内固定翻修手术中,翻修率约为 2.1%。因统计的病种不同,故翻修率有所差异。

3.2 内置物相关副损伤

颈椎侧块螺钉置入有潜在的神经根损伤风险,发生率为 0.6%~1.8%[7]。C1-C2 跨关节螺钉有损伤椎动脉的危险,Wright 等[8]报道该技术有 4.1%椎动脉损伤风险,0.2%的神经损伤和 0.1%的死亡率。Suk 等[9]报道的胸椎椎弓根螺钉系列研究中,共置入超过 4600 个螺钉,有 1 例神经损伤。Kim 等[10]报道的 3204 个胸椎椎弓根螺钉置入中,没有神经或血管并发症发生。Lonstein 等[11]对 4790 个腰椎椎弓根螺钉进行了分析,神经根激惹风险为 0.2%。本组所统计的 44 例内固定翻修手术中,内置物相关副损伤的患者为 3 例,占 6.8%,在 2056 例脊柱内固定患者中约占 0.15%。随着医疗技术的提高以及越来越多新技术的应用,内置物相关副损伤的风险也会逐渐降低[12]。当发现由于内置物产生的副损伤后,应及时调整,以免造成不可逆性改变。

3.3 内置物断裂、移位

脊柱内置物失效多因术式选择不当或安装错误造成。因此,术前要明确诊断,充分估计内置物在体内所能承受的应力;掌握内置物各部件安装方式及应用目的。本组所统计的 44 例内固定翻修手术中,内置物断裂、移位的患者为 21 例,占 47.7%,在 2056 例脊柱内固定患者中占 1.0%。对早期内置物断裂、移位,需更换内固定以重建稳定性;晚期事件如存在不稳定或制压因素,仍需完成重建稳定和减压。

3.4 内置物影响感染控制

椎间盘切除术的感染率为 0.6%~5%;单纯融合术感染率为 0.4%~4.3%;应用内置物感染率为

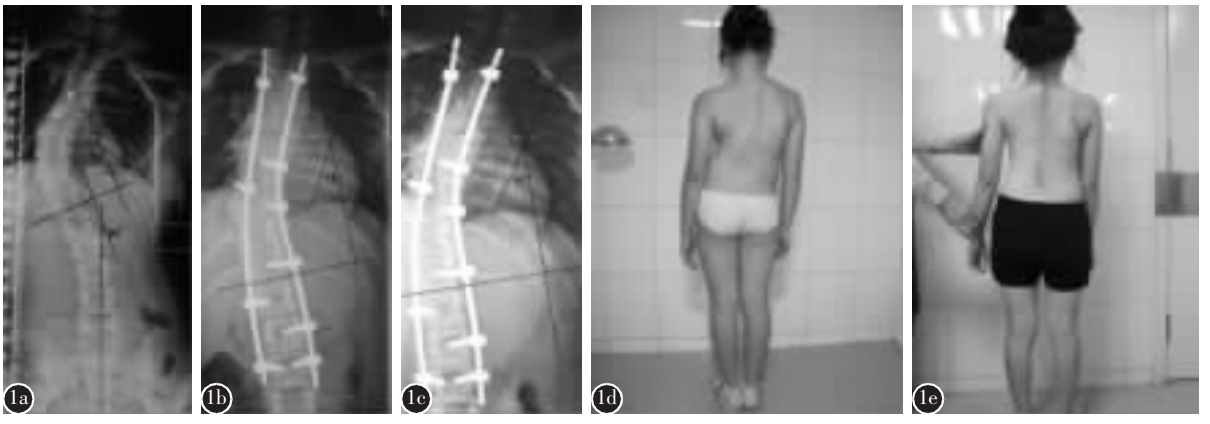

图 1 **a** 先天性胸椎侧凸患者行骨骺阻滞内固定术后 8 年侧凸加重,内固定物失效,Cobb 角达 50° **b** 翻修手术行后路内固定物取出,截骨、矫形,钉棒系统内固定术,术后 Cobb 角 31° **c** 随访 1 年内固定物位置良好,达到骨性融合,Cobb 角轻度丢失 **d**、**e** 翻修术后侧凸角度明显恢复,患者外观改善

Figure 1 **a** A congenital thoracic scoliosis patient who had undergone an epiphyseal arrest and instrumentation surgery eight years before curvature aggravation, and the implant lost function which resulted in a 50° Cobb angle **b** The revision surgery removed the implant, and an osteotomy and instrumentation was perfomed to correct the deformity, and the Cobb angle was 31° **c** After one year's follow-up, the implant was in good position, bony fusion was achieved, but the Cobb angle lost slightly **d, e** After the revision surgery the curvature recovered significantly, and the shape improved

6.6%~8.7%[13]。大部分术后感染都是手术的直接污染,因此手术的严格无菌操作至关重要。本组所统计的 44 例内固定翻修手术中,内置物影响感染控制的患者为 12 例,占 27.3%,在 2056 例脊柱内固定患者中占 0.58%。早期感染一般无需拆除内置物,行手术清创和注射抗生素联合控制感染。清创术后持续冲洗,并真空闭合引流(VSD)是有效的方法。迟发感染有窦道形成时,切除窦道同时可行内置物取出。

3.5 内置物邻近节段退变

颈椎前路融合术后相邻节段退变发生率为 25.6%~50%;融合节段越多,相邻节段的退变越明显[14]。腰椎融合内固定后邻近节段退变的发生率为 31%~62.5%[15]。本组所统计的 44 例内固定翻修手术中, 内置物邻近节段退变的患者为 2 例,占 4.5%,在 2056 例脊柱内固定患者中占 0.10%。邻近节段退变造成的压迫可在不影响原内置物的情况下行减压术。

3.6 内置物残留、丧失作用、位置欠佳及非内置物因素所致神经压迫

本组所统计的 44 例内固定翻修手术中,内置物残留、丧失作用、位置欠佳及非内置物因素所致神经压迫的患者分别为 1 例、1 例、2 例和 1 例,所占内固定翻修患者比例分别为 2.3%、2.3%、4.5%和 2.3%, 在 2056 例脊柱内固定患者中所占比例分别为 0.049%、0.049%、0.10%和 0.049%。内置物丧失作用时应更换有效的内置物。内置物残留与内固定取出术前手术器械准备不足有关, 选择合适的取出器是成功的关键。非内置物因素所致神经压迫应以减压为主,稳定性重建为辅。内置物位置欠佳,应及时调整,避免发生不良后果。

综上所述,掌握脊柱内固定应用原理,规范操作以避免翻修手术。选择合理的翻修手术仍可取得较满意结果。

4 参考文献

1. Kiner DW, Wybo CD, Sterba W, et al. Biomechanical analysis of different techniques in revision spinal instrumentation: larger diameter screws versus cement augmentation[J]. Spine, 2008, 33(24): 2618-2622.
2. Stucki G, Daltroy L, Liang MH, et al. Measurement properties of a self adminstered outcome measure in lumbar spine stenosis[J]. Spine, 1996, 21(7): 796-803.
3. Pascal-Moussellard H, Klein JR, Schwab FJ, et al. Simultaneous anterior and posterior approaches to the spine for revision surgery: current indications and techniques [J]. J Spinal Disord, 1999, 12(3): 206-214.
4. Zheng F, Cammisa FP Jr, Sandhu HS, et al. Factors predicting hospital stay, operative time, blood loss, and transfusion in patients undergoing revison posterior lumbar spine decompression, fusion, and segmental instrumentation [J]. Spine, 2002, 27(8): 818-824.
5. Pichelmann MA, Lenke LG, Bridwell KH, et al. Revision rates following primary adult spinal deformity surgery: six hundred forty -three consecutive patients followed -up to twenty-two years postoperative[J]. Spine, 2010, 35(2): 219-226.
6. Kuklo TR, Potter BK, Lenke LG, et al. Surgical revision rates of hooks versus hybrid versus screws versus combined anteroposterior spinal fusion for adolescent idiopathic scoliosis [J]. Spine, 2007, 32(20): 2258-2264.
7. Kaiser MG, Haid RW, Subach BR, et al. Anterior cervical plating enhances arthrodesis after discectomy and fusion with cortical allograft[J]. Neurosurgery, 2002, 50(2): 229-238.
8. Wright NM. Posterior C2 fixation using bilateral, crossing C2 laminar screws: case series and technical note [J]. J Spinal Disord Tech, 2004, 17(2): 158-162.
9. Suk SI, Kim WJ, Lee SM, et al. Thoracic pedicle screw fixation in spinal deformities: are they really safe[J]? Spine, 2001, 26(18): 2049-2057.
10. Kim YJ, Lenke LG, Bridwell KH, et al. Free hand pedicle screw placement in the thoracic spine: is it safe[J]? Spine, 2004, 29(3): 333-342.
11. Lonstein JE, Denis F, Perra JH, et al. Complications associated with pedicle screws[J]. J Bone Joint Surg Am, 1999, 81(11): 1519-1528.
12. Kim YW, Lenke LG, Kim YJ, et al. Free-hand pedicle screw placement during revison spinal surgery: analysis of 552 screws[J]. Spine, 2008, 33(10): 1141-1148.
13. Chaudhary SB, Vives MJ, Basra SK, et al. Postoperative spinal wound infections and postprocedural diskitis [J]. J Spinal Cord Med, 2007, 30(5): 445-451.
14. Hilibrand AS, Carlson GD, Palumbo MA, et al. Radiculopathy and myelopathy at segments adjacent to the site of a previous anterior cervical arthrodesis [J]. J Bone Joint Surg Am, 1999, 81(4): 519-528.
15. Ghiselli G, Wang JC, Bhatia NN, et al. Adjacent segment degeneration in the lumbar spine[J]. J Bone Joint Surg Am, 2004, 86(7): 1497-1503.

(收稿日期:2012-02-10 修回日期:2012-9-14)

(英文编审 孙浩林/贾丹彤)

(本文编辑 彭向峰)