

# 颈前路非融合与融合技术联合应用治疗颈椎病

毛宁方, 赵颖川, 倪海健, 李明, 王传锋, 吴云刚, 白玉树, 朱晓东, 石志才

(上海市长海医院骨科 200433)

**【摘要】目的:**评价颈前路融合与非融合技术联合应用治疗颈椎病的临床疗效。**方法:**2008 年 3 月~2010 年 6 月期间,采用前路减压融合(anterior cervical discectomy and fusion,ACDF)术联合颈人工椎间盘置换术(cervical artificial disc replacement,C-ADR)治疗 28 例颈椎病患者,手术涉及二个椎间隙 19 例,涉及三个椎间隙 9 例,置换和融合为相邻间隙 24 例,非相邻间隙 4 例。术前、术后进行 JOA 评分和颈椎残障功能量表(neck disability index,NDI)评定,按 Odom 标准评定治疗效果。根据术前、术后、随访时的颈椎标准侧位 X 线片,观察植骨融合、内固定及人工椎间盘的情况。**结果:**手术均顺利完成,手术时间 70~150min,平均 85min;出血量 50~300 ml,平均 180ml。1 例患者术后出现轻度呼吸困难,对症处理后症状逐步好转。术后切口均 I 期愈合,无椎动脉损伤及喉返神经损伤发生。经过 14~39 个月(平均 22 个月)随访,所有患者内置入物无松动、移位,植骨融合时间在 3~8 个月,平均 4.5 个月;所有人工椎间盘置换节段运动功能良好。术前 JOA 评分为 10.3 分,末次随访时为 13.8 分,平均改善率为 52.2%;术前 NDI 评分为 38.5 分,末次随访时为 22.3 分,较术前明显改善( $P<0.01$ )。末次随访时按 Odom 标准评定手术疗效:优 14 例,良 8 例,尚可 5 例,差 1 例。**结论:**颈前路融合与非融合技术联合应用可综合两种技术的优点,在彻底减压的同时,减少固定融合节段。

**【关键词】**颈椎病;减压;融合;非融合

doi: 10.3969/j.issn.1004-406X.2012.06.11

中图分类号:R681.5,R687.3 文献标识码:A 文章编号:1004-406X(2012)-06-0531-05

**Anterior combination of non-fusion and fusion approach for cervical spondylosis/MAO Ningfang, ZHAO Yingchuan, NI Haijian, et al//Chinese Journal of Spine and Spinal Cord, 2012, 22(6): 531-535**

**【Abstract】 Objectives:** To observe the clinical outcome of anterior combination of non-fusion and fusion approach for cervical spondylosis. **Methods:** Twenty-eight cases with cervical spondylosis (CS) undergoing combination of anterior cervical discectomy and fusion(ACDF) and cervical artificial disc replacement(C-ADR) between March 2008 and June 2010 were reviewed. Two levels of intervertebral discs were involved in 19 cases, while three levels were involved in 9 cases. The levels of fusion and non-fusion were adjacent in 24 cases while not adjacent in 4 cases. Preoperative and follow-up JOA scores and neck disability index (NDI) were utilized. Clinical results were evaluated according to the Odom standard. Preoperative, immediate postoperative and follow-up X-rays were used to evaluate the bony fusion and instrumentation. **Results:** All the operations were completed successfully. The operation time was 85min in average(from 70 to 150min), and the amount of bleeding was 180ml in average (from 50 to 300ml). 1 case who had a slight dyspnea was improved gradually after symptomatic treatment. The wounds were all healed at stage I. There was no damage of vertebral artery or recurrent laryngeal nerve. All of the 28 cases were followed up for 14-39 months (average, 22 months). No autograft or instrument failure was found. Time for bony fusion was 3-8 months(average, 4.5 months). All the cervical artificial discs had good motor function. Preoperative JOA score was 10.3, which significantly increased to 13.8 at final follow-up. Preoperative NDI score was 38.5, which significantly decreased to 22.3 at final follow-up ( $P<0.01$ ). Odom standard at final follow-up showed 14 excellent, 8 good, 5 fair and 1 poor. **Conclusions:** Anterior combination of non-fusion and fusion approach is reliable for decompression as well as shortening fusion segments.

第一作者简介:男(1977-),主治医师,医学博士,研究方向:脊柱外科

电话:(021)81873396 E-mail:maonf@163.com

通讯作者:石志才 E-mail:zhicaishi@vip.sina.com

**【Key words】** Cervical spondylosis; Decompression; Fusion; Non-fusion

**【Author's address】** Orthopedic Department, Changhai Hospital, Shanghai, 200433, China

颈前路减压融合技术是广泛应用于颈椎病治疗的术式之一,具有稳定而确切的治疗效果,但存在融合节段的活动度丢失以及可能加速融合相邻节段退变的不足。近年来,人工颈椎间盘置换技术也在临床推广应用,这种非融合技术不仅能有效恢复椎间隙高度、保留相应节段运动功能,同时还能防止和延缓邻近节段退变的发生,但相比前路融合技术而言,其适用范围较窄。我科自 2007 年 5 月~2010 年 6 月,采用颈前路融合与非融合技术相结合,选择性治疗因多个颈椎间盘退变及继发改变引起的脊髓和神经根压迫症状为主的颈椎病患者 28 例,取得了良好疗效,报道如下。

## 1 资料与方法

### 1.1 一般资料

本组男 16 例,女 12 例,年龄 36~60 岁,平均 48 岁。单纯脊髓压迫症状者 8 例,单纯神经根压迫症状者 6 例,两种压迫症状均有者 14 例。手术涉及二个椎间隙 19 例,其中间隙相邻 16 例(8 例为 C4/5、C5/6,5 例为 C5/6、C6/7,3 例为 C3/4、C4/5),间隙非相邻 3 例(2 例 C4/5、C6/7,1 例 C3/4、C5/6),融合节段均采用椎间盘摘除 cage 椎间置入融合,非融合节段均采用颈人工椎间盘置换;手术涉及三个椎间隙 9 例,其中间隙相邻 7 例(5 例 C4/5、C5/6、C6/7,2 例 C3/4、C4/5、C5/6),间隙非相邻 2 例(2 例均为 C3/4、C5/6、C6/7),融合节段采用椎体次全切钛网植骨融合 6 例,采用 2 枚 cage 椎间融合 3 例,非融合节段均采用颈人工椎间盘置换。

### 1.2 手术方法

患者全身麻醉下仰卧,颈部过伸位。选用颈前横切口(26 例)或胸锁乳突肌前缘纵切口(2 例),按颈前路手术途径逐层显露。根据术前影像学检查确定融合节段和非融合节段。在确保手术能彻底减压的前提下,如果没有人工颈椎间盘置换禁忌证,即可考虑对目标椎间隙进行非融合,优先选择生理活动度大的节段(C4/5、C5/6)进行椎间盘置换,本组病例均只进行一个节段的非融合技术操作,其他节段均采用融合技术操作。首先处理需融合的节段:拟行 cage 椎间融合的节段先切除突出的椎间盘髓核,撑开器将椎间隙撑开,进一步将

上下椎体后缘增生骨赘及肥厚增生的后纵韧带切除,保留上、下骨性终板,置入 cage;拟行椎体次全切者首先切除目标椎体上下椎间盘,再以两侧颈长肌为标记边线切除椎体及后纵韧带,确认充分减压后,修剪钛网并填入碎骨置入,颈前路钛板固定上下椎体,放置钛板时注意与人工颈椎间盘置换间隙相邻端不能过长,以免影响人工颈椎间盘置换。

处理好融合节段后进行目标椎间隙的人工颈椎间盘置换(术中所用人工颈椎间盘均为 Prodisc-C 人工颈椎间盘),彻底将椎间盘切除并充分减压后按照操作步骤将假体置入。

术中经 C 型臂 X 线透视证实内置物安放位置满意后,切口置负压引流管 1 根,逐层缝合切口。

### 1.3 术后处理及疗效评价

术后给予地塞米松、甘露醇等抗炎、脱水处理。术后 24h 视引流量拔除引流管,并鼓励患者戴颈托下地活动,仅行椎间盘摘除而未行椎体次全切者颈托保护 2~4 周;行椎体次全切者颈托保护 4~8 周,之后均间断颈托固定 4~6 周,避免过度活动颈椎。

术后 1 周内及 1、3、6、12 个月复查颈椎正侧位、动力位 X 线片。随访期间采用 JOA 评分(17 分法)和颈椎功能障碍指数(neck disability index, NDI)评价颈脊髓功能,手术疗效评定采用 Odom 颈椎病手术疗效评定标准。

采用 SPSS 11.0 软件进行统计分析,术前、术后数据采用配对 *t* 检验, $P < 0.05$  为有统计学差异。

## 2 结果

患者均顺利完成手术,手术时间 70~150min,平均 85min;出血量 50~300ml,平均 180ml。1 例患者术后第 2 天出现轻度呼吸困难,打开颈部伤口敷料,检查手术切口,未见明显皮下血肿,排除血肿压迫,考虑为术中牵拉气管时间过长而引起的喉头水肿,即给予吸氧、激素、脱水、半卧位等对症处理,症状逐步好转。术后切口均 I 期愈合,无椎动脉损伤及喉返神经损伤发生。患者均获得随访,随访时间 14~39 个月,平均 22 个月。术后所有患者的脊髓或神经压迫症状均有不同程度改

善,无一例症状加重,术前、术后及末次随访时的 JOA 评分、NDI 评分结果见表 1,术后和末次随访时的 JOA 评分、NDI 评分与术前比较均有显著性差异( $P<0.05$  或  $0.01$ )。影像学检查示融合节段内固定无松动、断裂,所有融合节段均获得融合,融合时间 3~8 个月,平均 4.5 个月,2 例椎体次全切钛网植骨者出现约 2mm 钛网下沉,但无假关节形成。非融合节段人工椎间盘位置良好,无一例出现假体前后移位、沉陷,颈椎过伸过屈位 X 线片显示所有人工椎间盘置换节段运动功能良好(图 1、2)。末次随访按 Odom 标准评定手术疗效:优 14 例,良 8 例,尚可 5 例,差 1 例。

表 1 28 例患者 JOA 评分和 NDI 评分结果 ( $\bar{x}\pm s$ )

Table 1 surgical outcomes of JOA and NDI scores in 28 patients

	术前 Preoperation	术后 1 个月 Postoperation	末次随访时 Final follow-up
JOA 评分 JOA scores	10.3±2.8	11.4±3.0 <sup>①</sup>	13.8±1.5 <sup>②</sup>
NDI 评分 NDI scores	38.5±4.2	31.6±3.8 <sup>①</sup>	22.3±5.4 <sup>②</sup>

注:与术前比较<sup>①</sup> $P<0.05$ ;<sup>②</sup> $P<0.01$

Note: Compared with preoperation, <sup>①</sup> $P<0.05$ ; <sup>②</sup> $P<0.01$

### 3 讨论

#### 3.1 两种手术方式联合应用的背景

颈前路减压融合术(anterior cervical discectomy and fusion, ACDF) 虽然是颈椎病前路手术治疗的常规术式之一,但许多临床研究及生物力学研究报道了其相应的不足<sup>[1-5]</sup>,主要集中在以下问题:(1)融合节段的邻近节段应力增加,易造成邻近节段退变的发生;(2)融合节段颈椎活动度丢失,患者常出现颈部僵硬的感觉,特别对多个节段的融合,颈椎整体的活动度丧失更为明显;(3)多节段融合易造成植骨不愈合、假关节形成、自体骨供区并发症等。

人工颈椎间盘置换(cervical artificial disc replacement, C-ADR)结束了颈前路融合性手术的统一格局。自 20 世纪 90 年代后期 Bryan 人工颈椎间盘假体出现以来,先后产生了 Prodisc-C、PCM、Bristol 和 Prestige 等多款假体。大量的国内外文献<sup>[6-8]</sup>报道了其良好的临床疗效和生物力学性能。

然而,人工颈椎间盘置换并不适用于所有颈椎病患者。Duggal<sup>[9]</sup>总结其禁忌证如下:(1)病变椎

间隙融合伴有桥接骨赘及椎间高度丢失>75%;(2)侧位、过屈过伸位 X 线片显示椎间不稳;(3)病变间隙椎体小关节面发生严重病理改变;(4)病变节段存在感染或创伤;(5)严重骨质疏松症;(6)颈部“轴性痛”是唯一症状;(7)患有某些疾病(如:肾衰、严重的肝脏疾病等)。此外,人工颈椎间盘费用昂贵,也是临床应用中不得不考虑的一个问题。

#### 3.2 两种手术方式联合应用的适应证

颈前路减压融合术和颈人工椎间盘置换术两种方法各有其优势及不足,联合应用两种方式理论上能够综合两者的优势。国内外也有少数学者成功进行了联合非融合与融合技术手术治疗颈椎病的尝试,临床疗效良好<sup>[10-12]</sup>。我们认为在二节段及以上颈椎病的手术治疗中,术者即可考虑这种联合应用的方式,在谋求最佳减压效果的基础上,减少融合节段,保留颈椎活动功能。非融合节段选择上,只要目标椎间隙没有人工椎间盘置换的禁忌证,在保证减压效果的前提下,对融合节段相邻或非相邻病变椎间隙均可考虑。本组 28 例颈椎病患者中,包括两节段和三节段椎间隙病变患者,其中既有相邻节段,也有非相邻节段。

#### 3.3 两种手术方式联合应用的注意事项

(1)术前根据影像学资料明确适合人工椎间盘置换间隙,颈椎正侧位 X 线片、颈椎侧位过伸过屈位 X 线片和颈椎 MRI 应为常规检查,如病变椎间隙后纵韧带骨化或椎体后缘骨赘明显增生应当行椎间隙 CT 检查;(2)术中应先行融合手术,再行非融合手术。融合手术节段病变一般较重,先行处置后,人工颈椎间盘置换操作对已减压融合节段可能造成的继发性损伤小;此外,钛网钢板固定或 cage 椎间植骨融合节段处置完毕后相对更为稳定,对人工椎间盘操作影响较小;(3)融合手术行内固定时,相邻人工椎间盘置换端钛板长度不能过长,要预留人工颈椎间盘置换的空间;(4)非融合手术节段术中应根据影像学资料和临床症状进行彻底减压,如发现单纯椎间隙减压不充分,应当及时改变手术方案,由非融合手术改为融合手术;(5)尽可能对生理活动度大的节段(C4/5、C5/6)进行椎间盘置换,以最大限度保留颈椎的运动功能,并可减少邻近节段椎间盘的应力集中;(6)术后根据手术方式和随访颈椎 X 线片灵活掌握颈托固定时间,如为 cage 椎间融合联合人工椎间盘置换可考虑颈托固定 2~4 周;如为椎体次全

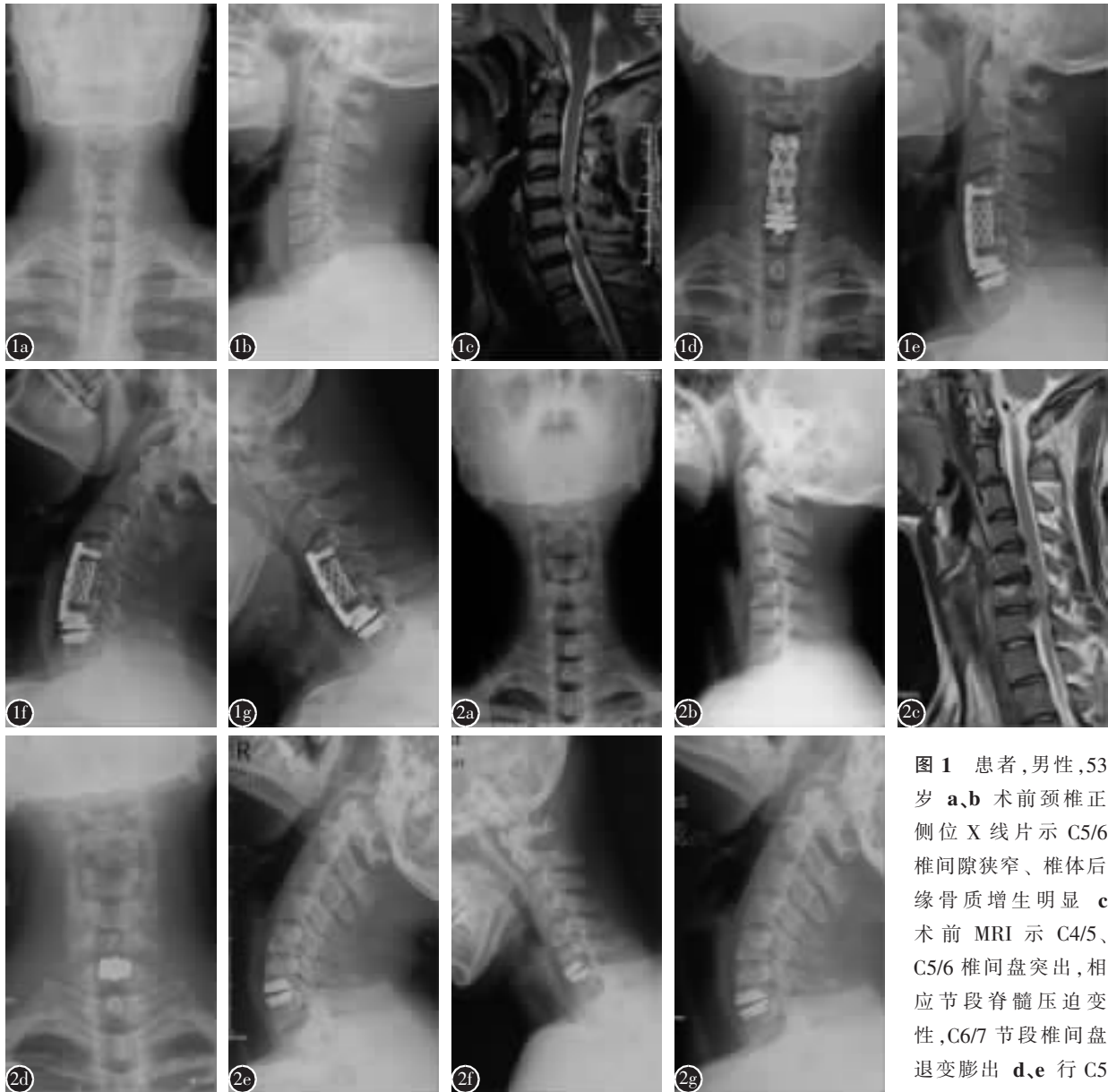


图 1 患者,男性,53 岁 a、b 术前颈椎正侧位 X 线片示 C5/6 椎间隙狭窄、椎体后缘骨质增生明显 c 术前 MRI 示 C4/5、C5/6 椎间盘突出,相应节段脊髓压迫变性,C6/7 节段椎间盘退变膨出 d、e 行 C5 椎体次全切除钢板钛

网重建、C6/7 人工椎间盘置换术后颈椎正侧位 X 线片示内置入物位置良好 f、g 术后 14 个月颈椎过伸过屈位 X 线片示 C6/7 活动度保留 图 2 患者,男性,47 岁 a、b 术前颈椎正侧位 X 线片示颈椎反屈,C5/6 终板硬化,骨赘形成,椎间隙明显狭窄 c 术前 MRI 示 C6/7 椎间盘突出,相应节段脊髓明显受压变性,C5/6 节段椎间盘退变突出 d、e 行 C5/6 椎间盘切除 cage 椎间融合、C6/7 人工颈椎间盘置换术后颈椎正侧位 X 线片示内置入物位置良好 f、g 术后 12 个月颈椎过伸过屈位 X 线片示 C6/7 活动度保留

**Figure 1** A 53-year-old male a, b Pre-operation cervical X-rays showed osteophytes, narrowing of C5/6 disc spaces c Pre-operation MRI showed C4/5、C5/6 disk rupture, spinal cord compression and degeneration, C6/7 disk degeneration and bulging d, e After C5 corpectomy and reconstructed by plate and Titanium mesh, and C-ADR at C6/7, post-operation cervical X-rays showed well instrumentation f, g Post-operation 14M of cervical X-rays showed C6/7 motion preserved **Figure 2** A 47-year-old male a, b Pre-operation cervical X-rays showed cervical kyphosis, endplate sclerosis, osteophytes, and narrowing of C5/6 disc spaces c Pre-op MRI presented C6/7 disk rupture, spinal cord compression and degeneration, C5/6 disk degeneration and bulging d, e After C5/6 discectomy and cage intervertebral fusion, and C-ADR at C6/7, post-operation cervical X-rays f, g Post-operation of 12M cervical X-rays showed C6/7 motion preserved

切钢板钛网置入联合人工椎间盘置换可考虑颈托固定 4~8 周。颈托固定期间可间断取下颈托进行颈部屈伸活动,防止非融合节段融合。

人口老龄化及生活方式的改变,使得颈椎退变性疾病的发病率越来越高,颈前路非融合技术不断发展,为颈椎病的手术治疗提供了更多的选择方案,对两节段及以上颈椎病患者将非融合与融合技术联合应用不失为一种取长补短的良好方法。当然,这种联合应用方法势必带来一些问题,例如加大人工椎间盘假体的负荷,相关的远期临床效果和可能出现的并发症尚需长期临床随访进行深入研究。

#### 4 参考文献

1. Bono CM, Lee CK. Critical analysis of trends in fusion for degenerative disc disease over the past 20 years: influence of technique on fusion rate and clinical outcome[J]. Spine, 2004, 29(4): 455-463.
2. Hilibrand AS, Carlson GD, Palumbo MA, et al. Radiculopathy and myelopathy at segments adjacent to the site of a previous anterior cervical arthrodesis [J]. J Bone Joint Surg Am, 1999, 81(4): 519-528.
3. Malsnmtto M, Okada E, Ichihara D, et al. Anterior cervical decompression and fusion accelerates adjacent segment degeneration: comparison with asymptomatic volunteers in a ten-year magnetic resonance imaging follow-up study [J]. Spine, 2010, 35(1): 36-43.
4. Eck JC, Humphreys SC, Lim TH, et al. Biomechanical study on the effect of cervical spine fusion on adjacent-level intradiscal pressure and segmental motion[J]. Spine, 2002, 27(22): 2431-2434.
5. Rao RD, Wang M, McGrady LM, et al. Does anterior plating of the cervical spine predispose to adjacent segment changes [J]? Spine, 2005, 30(24): 2788-2792.
6. Dmitriev AE, Cunningham BW, Hu N, et al. Adjacent level intradiscal pressure and segmental kinematics following a cervical total disc arthroplasty: an in vitro human cadaveric model[J]. Spine, 2005, 30(10): 1165-1172.
7. Sasso RC, Smucker JD, Haacker RJ, et al. Artificial disc versus fusion: a prospective, randomized study with 2-year follow-up on 99 patients[J]. Spine, 2007, 32(26): 2933-2944.
8. Munnani PV, Burkus JK, Haid RW, et al. Clinical and radiographic analysis of cervical disc arthroplasty compared with allograft fusion: a randomized controlled clinical trial[J]. J Neurosurg Spine, 2007, 6(3): 198-209.
9. Duggal N. Cervical disc arthroplasty: a practical overview[J]. Current Orthopaedic Practice, 2009, 20(3): 216-221.
10. 王文军, 朱永顺, 王麓山, 等. 前路开槽减压固定加人工椎间盘置换术治疗多节段脊髓型颈椎病 [J]. 中国脊柱脊髓杂志, 2007, 17(3): 182-185.
11. 任先军, 王卫东, 初同伟, 等. 椎间盘置换联合邻近节段 cage 融合治疗双节段颈椎间盘突出症的近期疗效[J]. 中国脊柱脊髓杂志, 2009, 19(11): 840-844.
12. Shin DA, Yi S, Yoon do H, et al. Artificial disc replacement combined with fusion versus two-level fusion in cervical two-level disc disease[J]. Spine, 2009, 34(11): 1153-1159.

(收稿日期:2011-11-27 修回日期:2012-04-18)

(英文编审 蒋欣/贾丹彤)

(本文编辑 彭向峰)

## 读者·作者·编者

### 核心期刊的产生及其作用

《中文核心期刊要目总览》是受到国内学术界重视的权威性中文期刊评定刊物,如今每 3 年出版一期,从 1992 年到 2011 年共出版了 6 期,核心期刊是将 CSCD 等数据库收录的中文期刊采用文献计量学方法进行筛选。即根据:每一期刊刊载的某学科(或专业)论文量;该期刊是否反映该学科最新成果和前沿动态;该期刊被应用情况(包括被引率、文摘率、流通率)及该期刊学术影响力等。《中文核心期刊要目总览》2011 年版是按照计量标准方法选取该专业期刊总数排名前 15% 的期刊,送全国各相关专业专家再进行评审,最后确定为《总览》入选核心期刊。

《中国脊柱脊髓杂志》在 2011 年版《中文核心期刊要目总览》入选的外科领域 26 本核心期刊中排名第 13 名。这一事实是多年来《中国脊柱脊髓杂志》编委会、编辑部所有同仁努力和广大作者、读者支持的结果。但正如每版《总览》一再强调的,"核心期刊"是一个相对概念,是反映某学科论文的信息和使用情况在期刊中的分布状况,是揭示一定时期内某学科期刊的发展概貌,它仅为图书情报界、出版界等需要对期刊进行评估的用户提供参考,它不具全面评价某期刊优劣的作用,不能作为全面衡量期刊质量的标准,更不能作为学术评价的依据,故不应"以刊评文"扩大"核心期刊"的作用。

(《中国脊柱脊髓杂志》编辑部 刘彦)