临床论著

前路减压 n-HA/PA66 支撑植骨内固定治疗胸腰椎爆裂骨折的近期临床效果

杨 曦,宋跃明,刘 浩,刘立岷,孔清泉,龚 全,李 涛
(四川大学华西医院骨科 610041 成都市)

【摘要】目的:评价前路减压纳米羟基磷灰石/聚酰胺 66(n-HA/PA66)支撑植骨内固定治疗胸腰椎骨折的近期临床疗效。**方法**:2007 年 9 月~2010 年 10 月,我院采用经前路减压 n-HA/PA66 植骨融合内固定术治疗胸腰椎爆裂骨折患者 214 例,其中男 153 例,女 61 例,年龄 19~58 岁,平均 37.6 岁。随访观察术前、术后 1 周及末次随访时患者神经功能情况以及影像学资料。神经功能情况使用 Frankel 分级标准进行评价;侧位 X 线片上测量伤椎节段后凸 Cobb 角、椎间高度;CT 三维重建(3D CT)观察植骨融合情况。**结果**:188 例患者获得术后随访,随访时间 6~36 个月, 平均 17.8 个月, 患者神经功能术前:A 级 20 例,B 级 38 例,C 级 59 例,D 级 47 例,E 级 24 例;至末次随访时:A 级 17 例,B 级 9 例,C 级 20 例,D 级 46 例,E 级 96 例。术前平均后凸 Cobb 角为 17.5°,术后 1 周时 5.4°, 末次随访时 5.7°; 术前、术后 1 周以及末次随访平均伤椎上下椎间高度分别为 97.9mm、109.0mm、108.4mm,术后椎间高度丢失平均为 0.6mm,支撑体下沉(椎间高度丢失≥2mm)为 9 例(4.8%);至末次随访时椎体支撑体植骨融合率为 96.3%;未发现广泛感染、椎体支撑体移位、断裂等并发症。**结论**:前路减压、n-HA/PA66 支撑植骨内固定治疗胸腰椎爆裂骨折安全有效。术后支撑体植骨融合率高,下沉率低,并发症少,是一种较为理想的胸腰椎椎体重建材料。

【关键词】纳米羟基磷灰石/聚酰胺 66;椎体支撑体;胸腰椎;爆裂骨折;前路手术
doi:10.3969/j.issn.1004-406X.2011.11.02
中图分类号:R683.2,R687.3 **文献标识码**:A **文章编号**:1004-406X(2011)-09-0885-05

Preliminary outcome of anterior decompression,n-HA/PA66 implantation and fusion for thoracolumbar burst fracture/YANG Xi,SONG Yueming,LIU Hao,et al//Chinese Journal of Spine and Spinal Cord, 2011,21(9):885~889

【Abstract】 Objective:To evaluate the short-term efficacy of the nano-hydroxyapatite/polyamide 66 (n-HA/PA66) implantation following anterior decompression for thoracolumbar burst fracture.**Method**:In this study, 214 patients suffering thoracolumbar brust fracture received anterior decompression,n-HA/PA66 implantation and instrumentation from September 2007 to October 2010.There were 153 males and 61 females with the average age of 37.6 years(19-58 years).The neurological function,X-ray and 3-dimensions CT(3D-CT) scans at preoperative,1-week and final follow-up were reviewed retrospectively.The neurological function was analyzd according to Frankel criteria。The Cobb angle and vertebra height and fusion status were reviewed.**Result**:188 patients were followed up for an average of 17.8m (6-36 months).The preoperative neurological function included 20 Frankel A,38 B,59 C,47 D,24 E,and those at final follow-up included 17 A,9 B,20 C,46 D and 96 E.The mean Cobb angle at preoperation,1-week after operation and final follow-up was 17.5°,5.4° and 5.7° respectively.The means height of fractured vertebral body was 97.9mm before surgery,109.0mm 1 week after surgery and 108.4mm at final follow-up with the mean loss of correction of 0.6mm.9 cases(4.8%) were complicated with prosthesis subsidence (loss of height≥2mm).All cases had bony fusion rate of 96.3%, and no deep infection or instrument failure was noted.**Conclusion**:The n-HA/PA66 implantation following anterior decompression is effective and reliable for thoracolumbar brust fracture,which has lower rate of subsi-

基金项目:国家科技支撑计划课题——活性纳米复合生物材料制品手术示范与临床应用(2007BAE131304)
第一作者简介:男(1988-),博士研究生,研究方向:脊柱外科
电话:(028)85422570 E-mail:formosa88@163.com 通讯作者:宋跃明 E-mail:sym_cd@yahoo.com.cn

dence and higher rate of bony union,and can be used for anterior vertebra reconstruction.

【Key words】 Nano-hydroxyapatite/polyamide 66;Vertebral supporter;Thoracolumbar;Brust fracture;Anterior surgery

【Author's address】 Department of Orthopedics,West China Hospital,Sichuan University,Chengdu,610041,China

经前路减压重建术治疗胸腰椎爆裂骨折已为国内外大多数学者认可。目前临床广泛应用的自体骨、异体骨、钛网支撑体等材料分别存在取骨区并发症、疾病传播以及支撑体下沉等缺点[1~3]。纳米羟基磷灰石/聚酰胺 66 (nano-hydroxyapatite/polyamide 66,n-HA/PA66)椎体支撑体(四川国纳科技有限公司研发)是一种新型仿生材料,具有与自然骨相仿的弹性模量、良好的骨传导性以及透射射线的特性。本项目组自 2007 年 9 月~2010 年 12 月,采用经前路伤椎全/次全切除椎管减压,n-HA/PA66 椎体支撑体填充植骨融合、钉板/棒系统内固定术治疗 214 例胸腰椎爆裂骨折患者,有随访资料者 188 例,观察效果满意,现报道如下。

1 资料和方法

1.1 一般资料

214 例患者中有完整随访资料者 188 例,男 148 例,女 40 例,年龄 19~58 岁,平均 35.2 岁;致伤原因:高处坠落伤 80 例,车祸伤 76 例,压砸伤 32 例。受伤节段为 T10~L4。术前神经功能评价按 Frankel 分级标准:A 级 20 例,B 级 38 例,C 级 59 例,D 级 47 例,E 级 24 例。

1.2 椎体支撑体及内固定器

采用四川国纳科技有限公司生产的纳米羟基磷灰石/聚酰胺 66(n-HA/PA66)椎体支撑体,该支撑体为中空圆柱状,长度 30~100mm,外径 8~35 mm,内径 3~16mm,管壁厚度 2.5~6.5mm,椎体四周分布直径 2mm 交通孔,上下端各分布数条浅凹槽(图 1)。前路内固定器械使用 Z-Plate 钉板系统或 Antares 钉棒系统。

1.3 手术方式

常规气管插管,全麻成功后患者取右侧卧位,据伤椎累及节段选用不同部位切口,长约 12~15cm。本组病例中伤椎部位为 T12~L1 的患者选用经胸腹膜外入路,切除伤椎上两位平面的同侧单根肋骨;伤椎为 L2~L4 的患者采用腹膜后入路。逐层暴露,显露伤椎及上下邻近椎体。切除伤椎上下椎间盘,刮除上下椎体的软骨终板,于伤椎上下椎体置入 Z-Plate 或 Antares 螺钉,行伤椎后 2/3 切除,取出突入椎管内骨片以充分减压。适当撑开椎间隙以矫正后凸畸形。测量椎体间高度后,选取合适长度的 n-HA/PA66 椎体支撑体。装填从伤椎或肋骨切除的松质骨入支撑体内,并将其植入减压间隙,安装内固定连接装置,放置引流管后关闭切口。术后给予抗生素、糖皮质激素、脱水剂等药物 3d 及术后镇痛、指导功能锻炼和康复等治疗。术后根据患者身体情况卧床 1~2 周后佩戴支具下床,支具佩戴时间为 3 个月。

1.4 随访

分别于术前、术后 1 周、3、6、12 个月、2 及 3 年时随访,分别观察患者神经功能变化、X 线片及三维 CT 检查。神经功能观察用 Frankel 分级评价;侧位 X 线片上测量:(1)伤椎节段后凸角、伤椎上位椎体上终板与下位椎体下终板间的夹角;(2)伤椎邻近上、下椎体间高度,伤椎上位椎体上终板中点至下位椎体下终板中点之间的距离。本研究中定义随访过程中椎间高度丢失≥2mm 为支撑体下沉[4];采用 Brantigan 等[5]描述的三维 CT 植骨融合评价标准观察植骨生长情况:A 级融合(不融合,明显的假关节、植骨吸收、支撑体移位、椎间高度丢失、支撑体或内固定损坏);B 级融合(可能不融合,可疑假关节形成,明显的植骨吸收,融合区可见透光区或透光带);C 级融合(不能确定,融合区域出现小部分透亮影或小片骨吸收);D 级融合(可能融合,整个融合区域骨桥形成且其密度至少与术后相似);E 级融合(坚强融合,融合区域融合骨的密度在影像学上更成熟致密,成熟骨小梁形成骨桥)。本研究定义 E 级、D 级融合为植骨融合。

1.5 数据处理

采用 SPSS 13(IBM 公司,美国)统计学软件包进行处理,计量资料用均数加减标准差($\bar{x}\pm s$)表示,所得数据采用 Wilcoxon 秩和检验进行统计学分析,检验水准为 α=0.05。

2 结果

术中出血 280~2000ml,平均 860ml。术中平均输血 810ml,其中自体血 390ml,异体血 420ml。手术时间 160~330min,平均 225min。术后出现肺部感染 2 例,使用抗生素治疗后控制。

214 例患者中共 188 例获得术后随访,随访时间 3~36 个月,平均 17.6 个月,随访率 87.9%。随访期间未发现排异反应、内固定断裂、椎体支撑体移位及脱出等现象。所有患者均未出现术后神经损伤加重,164 例术前有神经功能损害的患者,术后 134 例患者神经功能获得 1~3 级恢复(表 1)。

术前、术后 1 周以及末次随访各项影像学测量指标结果见表 2,术后 1 周与术前比较,后凸 Cobb 角及伤椎高度明显改善($P<0.005$),末次随访与术后 1 周时后凸 Cobb 角及平均伤椎高度比较无差异($P>0.05$)。有 9 例患者末次随访时侧位 X 线片测量的椎体高度比术后 1 周时丢失≥2mm,支撑体下沉率为 4.8%(9/188 例)。

根据 Brantigan 等[19]描述的融合评价方法,观察到 E 级融合 129 例,D 级融合 52 例,C 级融合 4 例,B 级融合 2 例,A 级融合 1 例,融合率为 96.3%(图 2)。

3 讨论

3.1 前路减压后椎体重建材料

脊柱爆裂骨折是一种十分严重和常见的脊柱损伤[6]。在快速纵向压力作用下脊柱前柱和中柱结构被破坏,骨折块常向椎管内突入压迫脊髓[7]。前路减压椎体重建手术能直接清除椎管内占位骨块,充分解除脊髓压迫,其安全性和治疗效果获得多数学者认可[8~11]。

在前路椎体切除减压后,椎体重建材料的作用在于提供前柱稳定的支持。现有的重建材料包括自体骨、异体骨、钛网支撑体等。自体髂骨可获得良好的植骨效果,但却存在取骨区并发症、植骨

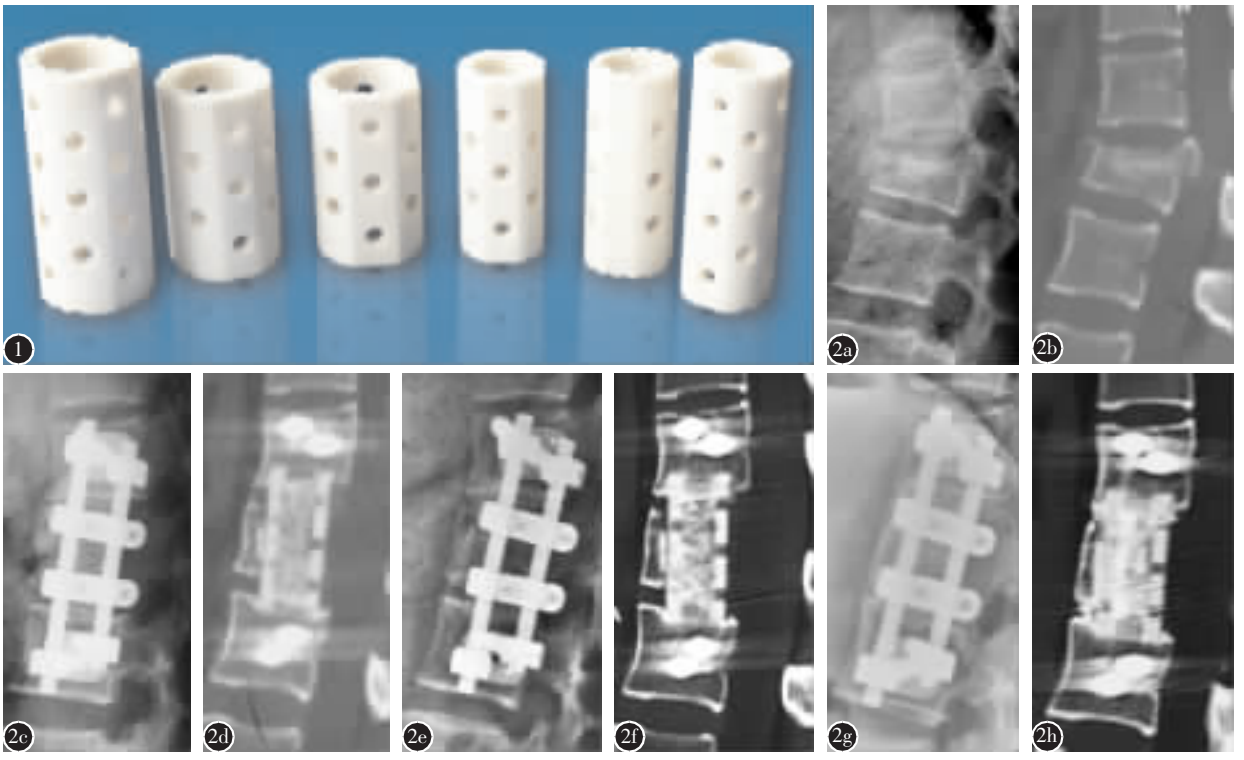

图 1 不同规格的 n-HA/PA66 胸腰椎椎体支撑体实物图 **图 2** 女性患者,39 岁,诊断:L1 爆裂性骨折伴不全神经功能损伤(Frankel D 级) **a** 术前侧位 X 线片提示 L1 椎体爆裂骨折,高度丢失>50% **b** 术前三维 CT 矢状位图像提示椎体爆裂骨折,骨折块突入椎管超过 50% **c** 术后一周侧位 X 线片提示伤椎高度恢复满意,内固定器位置良好 **d** 术后 1 周三维 CT 矢状位图像,显示 n-HA/PA66 支撑体与上下椎体界面接触良好 **e** 术后 12 个月侧位 X 线片提示 T12~L2 椎间高度维持满意 **f** 术后 12 个月三维 CT 矢状位,可见植骨密度较术后 1 周更加成熟,达到满意骨性融合 **g** 术后 3 年侧位 X 线光片提示内固定在位、稳定,椎体高度恢复无明显丢失,伤椎前方残余椎体与上下椎体间形成成熟骨连接 **h** 术后 3 年矢状位 CT 提示 n-HA/PA66 椎体支撑体无变形、移位,支撑体内外植骨形成更加成熟的骨连接。同时支撑体内植骨与前方残余伤椎形成骨性连接

表 1 术前及末次随访时患者神经功能 Frankel 分级

	术前	术后(例)				
	(例)	A	B	C	D	E
A	20	17	3			
B	38		6	16	11	5
C	59			4	32	23
D	47				3	44
E	24					24

表 2 术前、术后及末次随访时患者影像学测量指标($\bar{x}\pm s$)

	术前	术后 1 周	末次随访
伤椎节段后凸 Cobb 角(°)	17.5±10.2	5.4±6.4①	5.7±6.5②
伤椎高度(mm)	97.9±18.2	109.0±16.8①	108.4±16.6②

注 ①与术前比较 $P<0.05$;②与术后 1 周比较,$P>0.05$

塌陷等问题[1];异体骨存在移植并发症、传播疾病等风险[2];而目前临床上常用的钛网支撑体,存在支撑体容易发生下沉、影像学评价时不可避免的金属遮挡及散射干扰等问题[3]。因而,理想中的前路椎体重建材料应该具备以下特点:(1)能够提供椎体间稳定的生物力学支撑;(2)能够促进植骨融合的发生;(3)应具备操作方便、易于影像学观察、术后并发症少等特征。

3.2 n-HA/PA66 椎体支撑体特性

3.2.1 提供安全、稳定的生物力学支撑 n-HA/PA66 由纳米类骨羟基磷灰石晶体(nano-hydroxyapatite n-HA)颗粒共融复合均匀分散入聚酰胺(polyamide 66)基质中。其中 n-HA 含量接近于自然骨中骨磷灰石的含量。前期的动物实验表明该材料植入动物体内未引起毒性反应[12,13]。郑谦等[14]研究显示,n-HA/PA 的弹性模量达 7GPa,比以往采用的各种人工骨更接近于人体骨皮质的弹性模量(7~25GPa),该材料强度高,韧性好,既能保证临床要求的力学强度,又能够有效地避免应力遮挡[14]。本组研究患者均未出现支撑体植入术后排异、严重感染等不良反应;同时,手术恢复的伤椎节段高度以及弧度在随访观察中均无明显的丢失,提示该材料具有良好的生物相容性、安全性及优越的力学特性。

3.2.2 促进植骨融合发生 前期动物实验证实,该材料具有良好的骨传导特性[15,16]。n-HA/PA66 针晶在形态、组成上与人体骨磷灰石纳米针晶相似,置入后可释放出 Ca^{2+}和 PO_4^{3-},营造一个利于成骨的微环境,引导骨组织向纤维网络中长入,为钙盐沉积提供了支架,有助于骨的爬行生长,促进骨融合。本组病例植骨融合率高达 96.3%,且植骨融合发生所需时间较短。既往文献报道的钛网支撑体用于治疗胸腰段爆裂骨折的植骨融合率为 78%~93%[17,18],对比之下,n-HA/PA66 支撑体较钛网支撑体促进植骨融合的能力相似或略强。

3.2.3 有效减少支撑体下沉 椎体支撑体下沉会造成术后伤椎高度下降以及后凸畸形增大,从而引起融合节段不稳、增加内固定器械断裂风险。Eck 等[17]研究发现使用钛网支撑体重建胸腰椎,术后钛网下沉率为 47%。其主要原因在于钛网边缘与终板间的点-面接触模式,其锐利的金属边缘对终板产生切割作用。本组研究显示,n-HA/PA66 支撑体下沉率仅为 4.8%,明显低于钛网支撑体。这是由于该支撑体采用的是面面接触设计,增加边缘与上下终板接合面积,同时其弹性模量与自然骨接近,有效地减少了接触面的压强及边缘对终板的切割力,从而有效降低支撑体下沉率。Chen 等[19]提出支撑体下沉多发生在植骨融合之前,而 n-HA/PA66 支撑体在术后较短时间内便实现植骨骨性融合,一定程度上也有效地减少了支撑体下沉的发生。

3.2.4 可透射 X 线 n-HA/PA66 作为一种非金属材料,避免了钛网类金属置入后出现的金属遮挡以及散射干扰情况发生,有利于术后对支撑体内外植骨融合情况的影像学观察、评价。本组研究随访中,通过 X 线片或 CT 均能清楚地观察植骨生长情况,从而有效地避免植骨区假关节、不融合等情况的漏诊、误诊。

3.3 注意事项

本组研究中观察到一例 n-HA/PA66 椎体支撑体安放位置不理想的病例,表现为支撑体偏向一侧或倾斜,虽然随访中该病例实现植骨融合,但笔者认为不理想的支撑体位置理论上会影响植骨融合的成功率以及伤椎节段畸形的矫正率。在手术操作过程中,当伤椎上下椎体被撑开后,测量伤椎间隙的高度以及选择椎体支撑体的长度必须准确。支撑体过长,影响置入操作,同时增加术后支撑体下沉可能。而椎体支撑体过短,置入后容易倾斜,从而影响后凸畸形的矫正。笔者认为,认真选择合适尺寸的支撑体材料、将支撑体安放至椎体后部或中央偏后部[20]、确保支撑体上下面与邻近终板紧密贴合[17,21],是保证该类手术成功的基础。

综上,n-HA/PA66 椎体支撑体材料具备优异的生物力学性能和良好的促进植骨融合，同时具备有效减少术后支撑体下沉及可透射 X 线的特性,其价格较钛网支撑体相对便宜,是一种高性价比的理想前路重建支撑体材料。

4 参考文献

1. Banwart JC,Asher MA, Hassanein RS. Iliac crest bone graft harvest donor site morbidity:a statistical evaluation[J].Spine, 1995,20(9):1055-1060.
2. Tomford WW. Transmission of disease through transplantation of musculoskeletal allografts[J].J Bone Joint Surg Am,1995,77 (11):1742-1754.
3. Riew KD, Rhee JM. The use of titanium mesh cages in the cervical spine[J].Clin Orthop Relat Res,2002,394:47-54.
4. Yang JJ,Yu CH,Chang BS,et al.Subsidence and nonunion after anterior cervical interbody fusion with stand -alone polyetheretherketone(PEEK) cage[J].Spine,2011,3(1):16-23.
5. Brantigan JW,Stefee AD. A carbon fiber implant to aid interbody lumbar fusion:two-year clinical results in the first 26 patients[J].Spine,1993,18(14):2106-2117.
6. Sekhon LH, Fehlings MG. Epidemiology, demographics and pathophysiology of acute spinal cord injury[J].Spine,2001,26 (24):S2-S12.
7. Tezeren G, Kuru I. Posterior fixation of thoracolumbar burst fracture:short segment pedicle fixation versus long segment instrumentation[J].J Spinal Disord Tech,2005,18(6):485-488.
8. Kaneda K,Taneichi H,Abumi K,et al. Anterior decompression and stabilization with the Kaneda device for thoracolumbar burst fractures associated with neurological deficits [J].J Bone-Joint Surg Am,1997,79(1):69-83.
9. Ghanayem AJ, Zdeblick TA. Anterior instrumentation in the management of thoracolumbar burst fractures [J].Clin Orthop Relat Res,1997,335:89-100.
10. Matsuzaki H,Tokuhashi Y,Wakabayashi K,et al. Rigix plate system for anterior fixation of thoracolumbar vertebrae[J].J Spinal Disord,1997,10(4):339-347.
11. 宋跃明,刘立岷,龚全,等.前路减压固定植骨融合治疗胸腰椎骨折合并脊髓损伤[J].中华创伤杂志,2006,22(1):20-23.
12. 许艳慧,李四群,李志安,等.纳米经基磷灰石复合材料的研究:纳米经基磷灰石的细胞毒性[J].实用口腔医学杂志,2004, 20(2):147-150.
13. 孟纯阳,安洪,蒋电明,等.新型纳米骨重建和修复材料基磷灰石/聚酰胺体内植入的生物相容性及安全性 [J]. 中国临床康复,2004,8(29):6330-6333.
14. Wang X,Li Y,Wei J,et al.Development of biomimetic nano-hydroxyapatite/poly (hexamethylene adipamide) composites[J]. Biomaterials,2002,23(24):4787-4791.
15. 郑谦,周立伟,魏世成,等.纳米羟基磷灰石-聚酰胺人工骨修复下颌骨体缺损的实验研究[J].中华口腔医学杂志,2004,39 (1):60-62.
16. 孟纯阳,安洪,蒋电明,等.网孔纳米羟基磷灰石/聚酰胺人工骨修复兔桡骨缺损[J].中华创伤杂志,2005,21(3):187-191.
17. Eck KR,Bridwell KH,Ungacta FF,et al. Analysis of titanium mesh cages in adults with minimum two-year follow-up[J]. Spine,2000,25(18):2407-2415.
18. Dvorak MF,Kwon BK,Fisher CG,et al.Effectiveness of titanium mesh cylindrical cages in anterior column reconstruction after thoracic and lumbar vertebral body resection[J]. Spine,2003,28(9):902-908.
19. Chen Y,Chen DY,Guo YF, et al. Subsidence of titanium mesh cage:a study based on 300 cases [J].J Spinal Disord Tech,2008,21(7):489-492.
20. 王群波,蒋电明,安洪,等.纳米羟基磷灰石/聚酰胺 66 复合人工椎体在胸腰椎骨折中的应用 [J]. 中华创伤杂志,2005,21 (9):690-692.
21. 修鹏,刘立眠,宋跃明,等.纳米轻基磷灰石聚酞胺 66 椎体支撑体在脊髓型颈椎病前路手术重建中的应用[J].中国骨与关节外科,2009,2(5):347-351.

(收稿日期:2011-05-20 修回日期:2011-07-20)

(英文编审 蒋 欣/贾丹彤)

(本文编辑 刘 彦)

更 正

《中国脊柱脊髓杂志》第 10 期 839 页“3.0T 磁共振弥散张量成像技术对轻度脊髓型颈椎病的诊断价值”一文中,第二作者单位由“哈尔滨医科大学附属第一医院 MRI 科 150001 哈尔滨市”更正为“哈尔滨市儿童医院影像科 150010 哈尔滨市”,对因此给作者带来的不便深表歉意!

《中国脊柱脊髓杂志》编辑部