临床论著

Lenke 5、Lenke 6 型青少年特发性脊柱侧凸后路矫形术后影像学与临床美学评估

王 斌,邱旭升,马薇薇,邱 勇
(南京大学医学院附属鼓楼医院脊柱外科 210008 南京市)

【摘要】**目的**:研究 Lenke 5、Lenke 6 型青少年特发性脊柱侧凸患者(adolescent idiopathic scoliosis,AIS)接受后路矫形术后临床美学的改善,探讨临床美学改善程度与影像学改善程度的相关性。**方法**:研究对象为 28 例以腰弯/胸腰弯为主弯的 AIS 患者,其中 Lenke 5 型患者 12 例,Lenke 6 型患者 16 例。所有患者术前、术后均摄站立位全脊柱正侧位 X 线片,在 X 线片上测量主弯 Cobb 角及顶椎偏移(apical vertebral translation,AVT),同时在照片上测量腰线高度指数(waistline height index,WLHI)、腰线深度指数(waistline depth index,WLDI)、腰线面积指数(waistline area index,WLAI)、腰部面积指数(waist area index,WAI)4 项美学指标。美学指标测量的可重复性采用 Pearson 相关系数进行统计分析;术后影像学及美学改善情况采用配对 *t* 检验的方法进行比较分析;同时,对影像学改善程度及美学改善程度进行相关分析。**结果**:WLHI、WLDI、WLAI、WAI 重复测量的相关系数分别为 0.99、0.91、0.91、0.92,全部达到统计学上显著相关。AIS 患者在接受后路矫形术后 Cobb 角及 AVT 都得到了明显的矫正,同时各项美学指标也得到了显著改善。Cobb 角及 AVT 的改善程度(ΔCobb、ΔAVT)与各项美学指标的改善程度(ΔWLHI、ΔWLDI、ΔWLAI、ΔWAI)呈正相关;但是除了顶椎偏移的改善程度(ΔAVT)与腰线深度指数的改善程度(ΔWLDI)的相关系数超过 0.8,其余的相关系数只在 0.43~0.73 之间。**结论**:Lenke 5、Lenke 6 型 AIS 患者在接受后路矫形术后,影像学及临床美学外观都得到了显著的改善,但影像学指标的改善程度只能部分反映美学指标的改善。

【关键词】特发性脊柱侧凸;美学;影像学
doi:10.3969/j.issn.1004-406X.2010.10.09
中图分类号:R682.3 **文献标识码**:A **文章编号**:1004-406X(2010)-10-0825-05

The radiological and cosmetic evaluations for thoraclumbar/lumbar adolescent idiopathic scoliosis patients who underwent posterior correction/WANG Bin,QIU Xusheng,MA Weiwei ,et al//Chinese Journal of Spine and Spinal Cord,2010,20(10):825~829

【**Abstract**】 **Objective**:To investigate the improvement of physical appearance in thoraclumbar/lumbar adolescent idiopathic scoliosis (AIS) patients who underwent posterior correction,and to explore the correlation between the improvement of physical appearance and radiological index.**Method**:Twenty eight AIS patients with lumbar/thoracolumbar curve as the main curve were recruited for this study,including 12 lenke 5 curve type AIS patients and 16 lenke 6 curve type AIS patients.Cobb angles and apical vertebral translation (AVT) were measured in the standing posteroanterior radiographs before and after surgery.Waistline height index (WLHI),waistline depth index (WLDI),waistline area index(WLAI) and waist area index(WAI) were measured from the standing photographs.Pearson′s rank correlation coefficient was used to assess measurement reliability for the cosmetic indexes,*t* test was used for the comparison of cosmetic and radiological indexes before and after surgery,the correlation analysis were performed between the improvement of cosmetic indexes and radiological changes.**Result**:The Pearson correlation coefficients of repeat measurements for WLHI,WLDI,WLAI,WAI were 0.99,0.91,0.91,0.92,and all reached statistically significant.The cosmetic indexes improved along with the improvement of Cobb angle and AVT after surgery.ΔCobb,ΔAVT correlated significantly with ΔWLHI,ΔWLDI,ΔWLAI,ΔWAI,but besides ΔAVT and ΔWLDI,all the other correlation coefficients were less than 0.8.**Conclusion**:After posterior spine surgery,the cosmetic indeces improved along with the improvement of radiological indeces in thoraclumbar/lumbar AIS patients,but radiological improvement could only partially

第一作者简介:男(1965-),副主任医师,研究方向:脊柱外科
电话:(025)83304616-11302 E-mail:scoliosis2002@sina.com

reflecte cosmetic improvement.

【**Key words**】Idiopathic scoliosis;Cosmesis;Radiology

【**Author's address**】Spine Surgery,Nanjing Drum Tower Hospital,Nanjing University Medical School,Nanjing,210008,China

青少年特发性脊柱侧凸(adolescent idiopathic scoliosis,AIS)患者往往因寻求外观畸形的改善而就诊[1~3]。但在临床上医生往往更关注于患者脊柱的影像学改变,特别是 Cobb 角的纠正,而忽视了术后外观畸形的改善[4]。在国内外文献中尚无关于 AIS 患者术后影像学与临床美学改善的相关性分析。以胸腰椎/腰椎为主弯的 AIS 患者,包括 Lenke 5、Lenke 6 型临床并不少见[5],这类脊柱侧凸明显影响患者的腰背部外观,其矫形术后的美学改善成为患者满意度的重要决定因素。我们对这两型 AIS 患者在后路矫形术后影像学评估的临床美学意义总结探讨如下。

1 资料与方法

1.1 研究对象

本研究选取了 2003 年 6 月至 2007 年 12 月在我院行手术治疗的有完整随访影像学资料以及术前术后背部外观照的 28 例以胸腰弯/腰弯为主弯的女性 AIS 患者,其中 Lenke 5 型患者 12 例,Lenke 6 型患者 16 例。主弯 Cobb 角 40°~74°,平均 49.6°;胸弯 Cobb 角 18°~51°,平均 26.3°。平均 Risser 征 2.5(1~5)。患者接受后路矫形内固定术,根据 Lenke 的建议[6]选择融合节段,行后路标准全椎弓根螺钉矫形(TSRH 或 CDH,美墩力,美国),手术全程在动态体感诱发电位监测下完成。手术时平均年龄 15.2 岁(11~18 岁)。所有患者术前、术后摄站立位全脊柱正侧位 X 线片。由同一名脊柱外科医生对 X 线片上的 Cobb 角及主弯的顶椎偏移(apical vertebral translation,AVT)进行测量,并记录最大 Cobb 角及 AVT。AVT 定义为顶椎中心到骶骨平分线(CSVL)之间的距离。为了消除摄片时放大率对测量绝对值的影响,AVT 以患者自身的骨盆宽度进行标准化,即 X 线片上 AVT 的实际测量值/骨盆测量值作为最终的 AVT(图 1a)。

1.2 美学指标测量

所有患者术前、术后拍摄站立位照片:在同一光线强度下,患者保持自然站立位,由同一名医生进行拍摄。将数码相机像素调整到 960×1280,置于患者背后正中部高度,保持相机与患者在同一距离(2m)进行拍摄。将数码照片导入工作站,采用 Image-Pro Plus 6.0 图像分析软件,进行如下指标的测定(图 1)。

(1) 腰线高度指数(waistline height index,WLHI):经过两侧躯体外侧缘最凹陷处作两条水平线,它们之间的距离 c 与臀宽的比值即为 WLHI,正常情况下 WLHI 应为 0(图 1b)。

(2) 腰线深度指数(waistline depth index,WLDI):从两侧腋下向臀部作两条切线,它们与躯体外侧缘的最远距离 d 及 d′之比即为 WLDI,正常情况下 WLDI 应为 1(图 1c)。

(3) 腰线面积指数(waistline area index,WLAI):从腋下向臀部作两条切线,它们与躯体外侧缘所形成的区域 b 及 b′的面积比即为 WLAI,正常情况下 WLAI 应为 1(图 1d)。

(4)腰部面积指数(waist area index,WAI):经较低侧腋下的水平线及双侧髂棘连线与躯干外侧缘所围成背部区域被骶骨平分线(CSVL)分为 a1、a2 两部分,这两部分的比值 a1/a2 即为 WAI,正常情况下 WAI 应为 1(图 1e)。

在测量完成后第 2 周时,由同一名医师进行所有患者美学指标的重复测量,以了解美学指标测量的可重复性。另外,在进一步统计分析时,取两次测量的平均值进行统计分析。

1.3 统计学分析

应用 SPSS 13.0 统计软件,两次测量的可重复性采用 Pearson 相关系数进行统计分析。患者术前术后影像学及美学改善程度,采用配对 t 检验的方法进行检验。另外,将影像学改善程度与美学改善程度采用 Pearson 相关系数进行相关分析,$P<0.05$ 认为具有统计学上的差异。

2 结果

2.1 治疗情况

12 例 Lenke 5 型患者中 3 例因胸背畸形明显也融合了胸弯,余 9 例行选择性腰弯/胸腰弯融合;16 例 Lenke 6 型患者均融合了胸弯和腰弯/胸腰弯。腰弯/胸腰弯范围在 T10~L3 者 6 例;T11~

L3 者 10 例;T11~L4 者 2 例;T12~L3 者 2 例;T12~L4 者 8 例。矫形融合固定范围在 T3~L3 者 1 例;T4~L3 者 2 例;T4~L4 者 2 例;T5~L3 者 3 例;T5~L4 者 3 例;T6~L3 者 1 例;T6~L4 者 5 例;T7~L4 者 1 例;T8~L2 者 1 例;T10~L3 者 2 例;T11~L3 者 3 例;T11~L4 者 3 例;T12~L5 者 1 例。术中、术后均未发生严重并发症。

2.2 美学指标测量的可重复性

重复测量腰线高度指数(WLHI)、腰线深度指数(WLDI)、腰线面积指数(WLAI)、腰部面积指数(WAI) 的 Pearson 相关系数分别是 0.99、0.91、0.91、0.92,其一致性全部达到统计学上显著相关。

2.3 术前术后美学指标及影像学测量结果

术后 Cobb 角及 AVT 都得到了明显的矫正(P<0.05),纠正率分别为 75.0%和 71.4%;术后腰线高度指数(WLHI)、腰线深度指数(WLDI)、腰线面积指数(WLAI)及腰部面积指数(WAI)的矫正率分别为 55.6%、59.6%、46.2%和 51.6%; 手术显著改善了这几项美学指标(P<0.05)(表 1)。

2.4 美学指标改善与影像学参数改善的相关性

将术前各项指标减去术后各项指标, 分别得到 ΔWLHI、ΔWLDI、ΔWLAI、ΔWAI、ΔCobb、ΔAVT。ΔCobb 与 ΔWLHI、ΔWLDI、ΔWLAI、ΔWAI 的相关系数分别为:0.54、0.63、0.69、0.72, 均存在显著正相关关系 (P<0.01);ΔAVT 与 ΔWLHI、ΔWLDI、ΔWLAI、ΔWAI 的相关系数为 0.51、0.82、0.43、0.62, 均呈显著正相关关系 (P<0.01)。但是除 ΔAVT 与 ΔWLDI 的相关系数超过 0.8 之外,其余相关系数在 0.43~0.72 之间。说明美学指标改善与影像学参数改善相关性存在差异(图 2、3)。

表 1 术前术后美学指标及影像学指标的改善情况($\bar{x}\pm s$)

指标	术前	术后	P
腰线高度指数	0.09±0.11	0.04±0.04	0.04
腰线深度指数	1.47±0.25	1.19±0.22	<0.001
腰线面积指数	1.26±0.31	1.14±0.08	0.029
腰部面积指数	1.31±0.15	1.15±0.13	<0.001
主弯 Cobb 角(°)	49.64±12.47	12.35±5.47	<0.001
顶椎偏移	0.21±0.05	0.06±0.03	<0.001

3 讨论

3.1 胸腰弯/腰弯 AIS 患者的临床美学评估

除了少数严重的 AIS 患者可能伴发背痛及心肺功能异常外,对于大部分的 AIS 患者而言,由脊柱侧凸导致的外观畸形是他们最关心的问题[7,8]。有研究[9]表明,因脊柱侧凸导致的外观畸形对患者会产生一定程度的社会心理压力; 畸形程度越重,心理应激越大。因此,对 AIS 患者进行术前、术后的美学评估尤为重要, 但目前临床美学的量化评估比较困难。虽有学者采用主观评分的方法进行 AIS 患者的临床美学评估, 但由于采用的是主观评分,因而重复性差,其结果不令人满意[10~12]。Smith 等[12]让患者及患者家属分别对 AIS 患者整体及局部进行主观美学评分, 结果发现患者与患者家属对于肩胛骨 (kappa=0.39,95%置信区间 0.29~0.48)、肩部 (kappa=0.38,95%置信区间 0.26~0.50)、腰部 (kappa=0.45,95%置信区间 0.25~0.55)、整体 (kappa=0.22,95%置信区间 0.04~0.40)美学评分之间的一致性都很差,并且不论患者自身还是患者家属的美学评分与影像学检查的畸形程度相关性都不高。同样对于上述三个部位及整体进行主观美学评估,Donaldson 等[11]发现即使是在骨科医生之间, 对于 AIS 患者的美学评分一致性也很低。由于 AIS 的身体外形是决定是否手术的一个重要因素, 因此医生之间对美学评估的不一致性将导致他们提供给 AIS 患者的治疗建议不一致。同样,Buchanan 等[10]让 6 名骨科医生对 41 例接受手术的 AIS 患者进行整体及局部的美学评估,结果发现不同的骨科医生之间,同一骨科医生不同的时间对于 AIS 患者的美学评估差别很大, 同时骨科医生的主观美学评估与术后患者自身的满意度之间相关性也很差。该作者认为这种主观美学评估的可靠性是不能接受的。

由于主观评估的一致性差, 学者们开始采用客观评估的方法, 如莫尔地形图术 (Moire′ contour topography)[13],ISIS 光栅系统 (Raster systems such as the ISIS)[14,15],Quantec 地形图术 (The Quantec system)[16,17] 以及 INSPECK 系统 (The INSPECK system)[18]甚至 360°全方位的评估系统[19,20]进行 AIS 患者的临床美学评估。Goldberg 等[16]在采用 Quantec 地形图评估后认为这种技术对于 AIS 患者外观畸形的评估是可行的, 并且对于轻度侧凸或者年轻的侧凸患者, 它在一定程度上可以替代 Cobb 角进行 AIS 患者的跟踪随访。Pazos 等[18]在采用 INSPECK 系统后得出的结论相对保守, 他们认为 AIS 患者的临床美学分析对于微小的侧凸进展还不足够敏感, 但是他们也同样

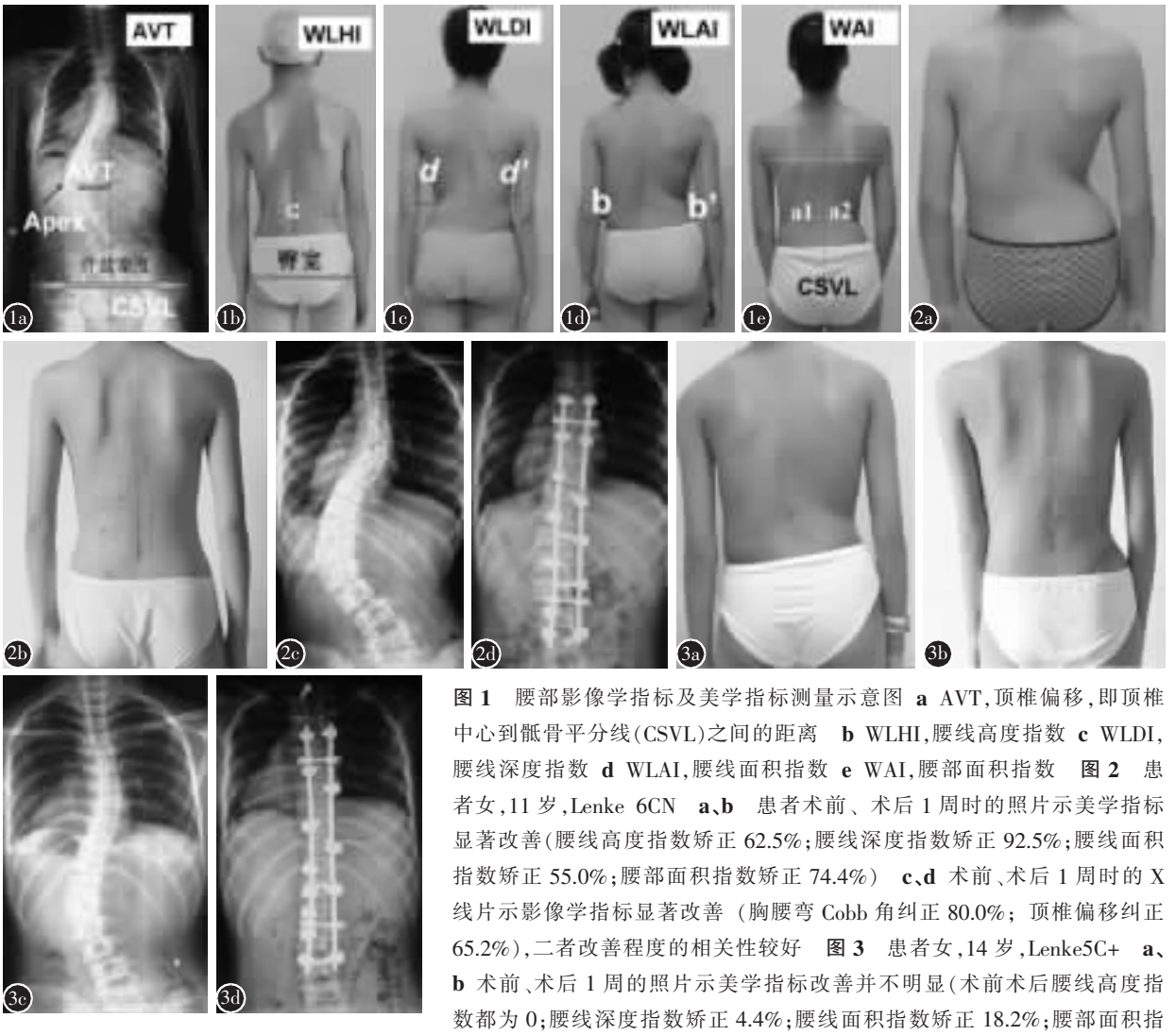

图 1 腰部影像学指标及美学指标测量示意图 **a** AVT,顶椎偏移,即顶椎中心到骶骨平分线(CSVL)之间的距离 **b** WLHI,腰线高度指数 **c** WLDI,腰线深度指数 **d** WLAI,腰线面积指数 **e** WAI,腰部面积指数 **图 2** 患者女,11 岁,Lenke 6CN **a、b** 患者术前、术后 1 周时的照片示美学指标显著改善(腰线高度指数矫正 62.5%;腰线深度指数矫正 92.5%;腰线面积指数矫正 55.0%;腰部面积指数矫正 74.4%) **c、d** 术前、术后 1 周时的 X 线片示影像学指标显著改善 (胸腰弯 Cobb 角纠正 80.0%; 顶椎偏移纠正 65.2%),二者改善程度的相关性较好 **图 3** 患者女,14 岁,Lenke5C+ **a、b** 术前、术后 1 周的照片示美学指标改善并不明显(术前术后腰线高度指数都为 0;腰线深度指数矫正 4.4%;腰线面积指数矫正 18.2%;腰部面积指数矫正 5.5%) **c、d** 术前、术后 1 周时的 X 线片示影像学指标改善明显 (胸腰弯 Cobb 角纠正 80.4%; 顶椎偏移纠正 88.6%),二者改善程度的相关性较差

认可这种临床美学分析可以用于评估 AIS 患者的术前外观畸形以及术后外观畸形的改善情况。

临床上, 不同类型的 AIS 患者外观产生的畸形也不一样[6],如 Lenke 2、Lenke 4 型患者肩部的外观是他们最主要的美学问题,Lenke 1 型的患者胸廓外观是他们最主要的美学问题, 而 Lenke 5、Lenke 6 型的患者腰部外观是他们最主要的美学问题。上述研究将不同分型的患者混合在一起进行分析并不合理,比如不同弯型的患者,其畸形部位不同,但是美学评分可能相同。基于这一点考虑, 本研究只选取了临床上主要对腰部产生畸形的 Lenke 5、Lenke 6 型 AIS 患者作为研究对象,其主弯为腰弯或胸腰弯。我们首次采用了四项美学指标:WLHI、WLDI、WLAI、WAI 全部反映腰部的美学情况。我们的研究结果显示各项美学指标 WLHI、WLDI、WLAI、WAI 重复测量的相关系数分别为 0.99、0.91、0.91、0.92,其一致性非常好。

3.2 后路矫形手术对胸腰弯/腰弯 AIS 患者临床美学改善的评估及与影像学纠正的相关性

文献中, 有学者采用客观方法评估了接受手术治疗的 AIS 患者的美学改善情况。如 Theologis 等[2]采用 ISIS 系统对 AIS 患者进行客观的美学评价。在此项研究中,作者发现接受支具或者手术治疗的患者的美学评分明显好于观察的患者, 手术治疗可以明显改善各项 ISIS 参数从而改善 AIS 患者的美学评分。研究结果同样表明后路矫形手术可以明显改善 AIS 患者的各项临床美学指标,其中 WLHI 改善 55.6%,WLDI 改善 59.6%,WLAI

改善 46.2%,WAI 改善 51.6%。

脊柱侧凸是个三维脊柱畸形,长期以来,临床上常常只用影像学指标,特别是冠状面 Cobb 角的大小来衡量脊柱畸形的大小,但是影像学指标能否反映 AIS 患者的外观畸形,影像学指标的纠正能否反映外观畸形的纠正在国内外均没有文献报道。本研究结果表明,AIS 患者通过后路矫形内固定术后,影像学指标得到明显改善的同时,其腰部美学也得到了显著的改善(图 2)。但是,影像学指标的改善程度并不能够完全反映美学的改善情况,如图 3 所示,虽然影像学指标得到了明显的改善,但是临床美学指标改善并不明显。本研究表明只有顶椎偏移的改善程度(ΔAVT)与腰线深度指数的改善程度(ΔWLDI)的相关系数超过 0.8,其余影像学与美学之间的相关系数只在 0.43~0.72 之间,这也提示顶椎偏移(AVT)能够比较准确的反映腰线深度指数(WLDI),而其余美学指标与影像学指标之间并没有很密切的相关性。

本研究及我们以前的研究[21]表明,影像学与临床美学之间并不是完全等比例平行的。由于 AIS 患者更关心的是外观畸形的改善情况,而并不是影像学指标的改善情况,因此临床医生在关注影像学指标改善的同时,也应该注重临床美学的改善情况。但是,本文的结论有局限性,它只适用于腰弯/胸腰弯的患者,同时它未能反映矢状面美学改善情况。另外,本课题所有研究对象都是影像学矫正效果较好的病例,而没有影像学矫正效果较差的病例,后者影像学与临床美学之间的关系值得进一步研究。

4 参考文献

1. Iwahara T,Imai M,Atsuta Y.Quantification of cosmesis for patients affected by adolescent idiopathic scoliosis [J].Eur Spine J,1998,7(1):12-15.
2. Theologis TN,Jefferson RJ,Simpson AH,et al. Quantifying the cosmetic defect of adolescent idiopathic scoliosis [J].Spine,1993,18(7):909-912.
3. 于斌,王以朋,邱贵兴.特发性脊柱侧凸患者上胸弯的识别和处理[J].中华骨科杂志,2006,26(5):342-345.
4. Cobb JR. Outline for the study of scoliosis[J]. Instr Course Lect,1948,5(1):261-275.
5. Lenke LG,Betz RR,Harms J,et al.Adolescent idiopathic scoliosis:a new classification to determine extent of spinal arthrodesis[J].J Bone Joint Surg Am,2001,83(8):1169-1181.
6. Lenke LG, Edwards CC 2nd,Bridwell KH.The Lenke classification of adolescent idiopathic scoliosis:how it organizes curve patterns as a template to perform selective fusions of the spine[J].Spine,2003,28(20):S199-207.
7. Asher MA,Burton DC. Adolescent idiopathic scoliosis:natural history and long term treatment effects[J].Scoliosis,2006,1(1):2-11.
8. Rogala EJ,Drummond DS,Gurr J.Scoliosis incidence and natural history:a prospective epidemiological study[J].J Bone Joint Surg Am,1978,60(2):173-176.
9. Edgar MA,Mehta MH. Long-term follow-up of fused and unfused idiopathic scoliosis [J].J Bone Joint Surg Br,1988,70(5):712-716.
10. Buchanan R,Birch JG,Morton AA,et al. Do you see what I see?Looking at scoliosis surgical outcomes through orthopedists' eyes[J].Spine,2003,28(24):2700-4;discussion 2705.
11. Donaldson S,Hedden D,Stephens D,et al. Surgeon reliability in rating physical deformity in adolescent idiopathic scoliosis [J].Spine,2007,32(3):363-367.
12. Smith PL,Donaldson S,Hedden D, et al. Parents' and patients' perceptions of postoperative appearance in adolescent idiopathic scoliosis[J].Spine,2006,31(20):2367-2374.
13. Willner S,Willner E.The role of moire photography in evaluating minor scoliotic curves[J].Int Orthop,1982,6(1):55-60.
14. Theologis TN,Fairbank JC,Turner-Smith AR,et al. Early detection of progression in adolescent idiopathic scoliosis by measurement of changes in back shape with the Integrated Shape Imaging System scanner[J].Spine,1997,22(11):1223-1228.
15. Tredwell SJ,Bannon M. The use of the ISIS optical scanner in the management of the braced adolescent idiopathic scoliosis patient[J].Spine,1988,13(10):1104-1105.
16. Goldberg CJ,Kaliszer M,Moore DP,et al.Surface topography, Cobb angles,and cosmetic change in scoliosis[J].Spine,2001,26(4):E55-63.
17. Thometz JG,Lamdan R,Liu XC,et al. Relationship between Quantec measurement and Cobb angle in patients with idiopathic scoliosis[J].J Pediatr Orthop,2000,20(4):512-516.
18. Pazos V,Cheriet F,Danserau J, et al. Reliability of trunk shape measurements based on 3-D surface reconstructions[J]. Eur Spine J,2007,16(11):1882-1891.
19. Dawson EG,Kropf MA,Purcell G,et al.Optoelectronic evaluation of trunk deformity in scoliosis [J].Spine,1993,18(3):326-331.
20. Jaremko JL,Poncet P,Ronsky J,et al. Indices of torso asymmetry related to spinal deformity in scoliosis[J].Clin Biomech (Bristol,Avon),2002,17(8):559-568.
21. Qiu XS,Ma WW,Li WG,et al. Discrepancy between radiographic shoulder balance and cosmetic shoulder balance in adolescent idiopathic scoliosis patients with double thoracic curve[J].Eur Spine J,2009,18(1):45-51.

(收稿日期:2010-05-18 修回日期:2010-06-23)

(英文编审 蒋 欣/贾丹彤)

(本文编辑 彭向峰)